

Rotura parcial del tendón distal tríceps braquial. A propósito de un caso.

E. Gallinas Maraña, I. Puyuelo Jarne, A.C. Laga Cuen.
Servicio de Cirugía Ortopédica y Traumatología. Hospital San Pedro. Logroño

INTRODUCCION

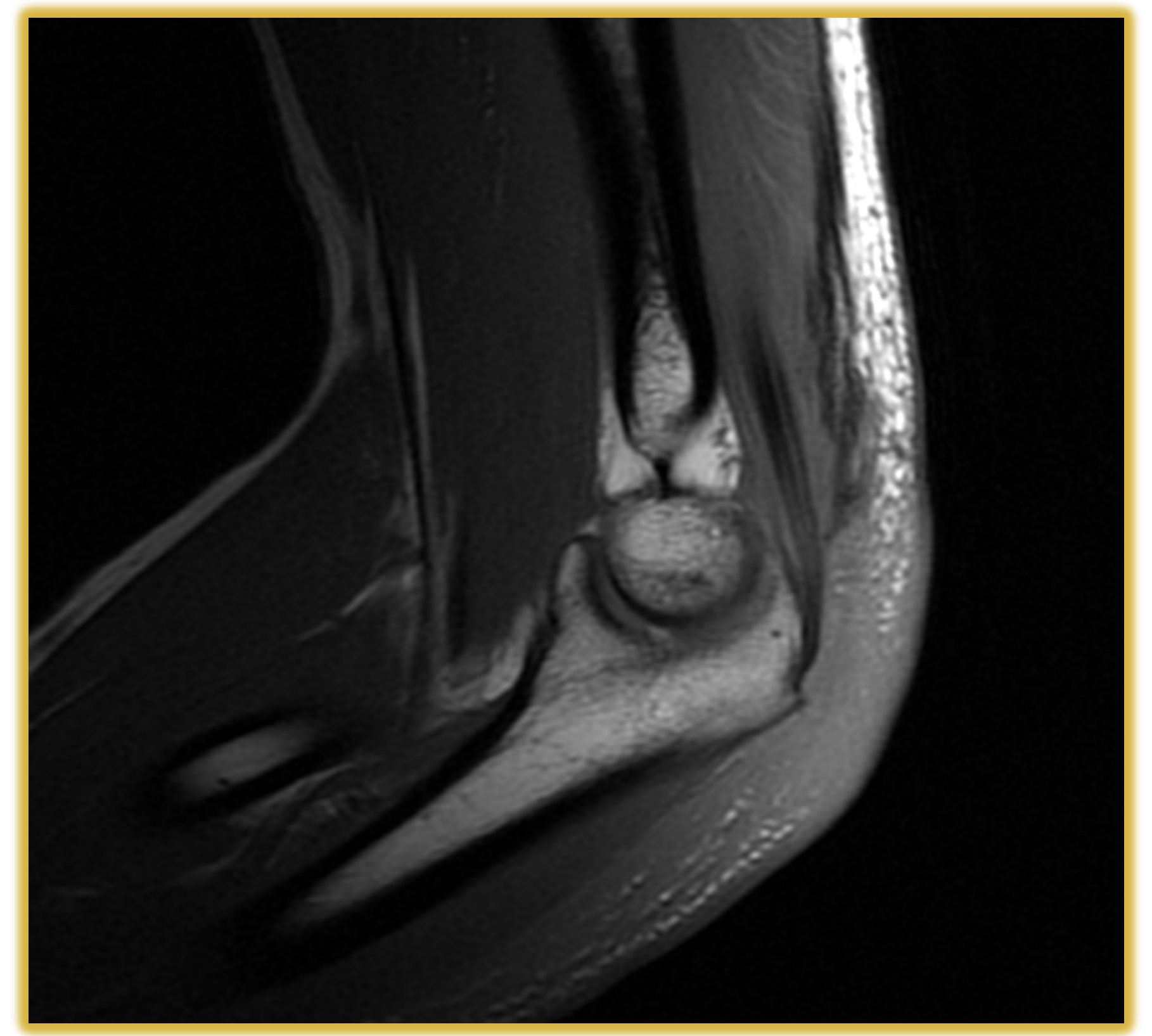
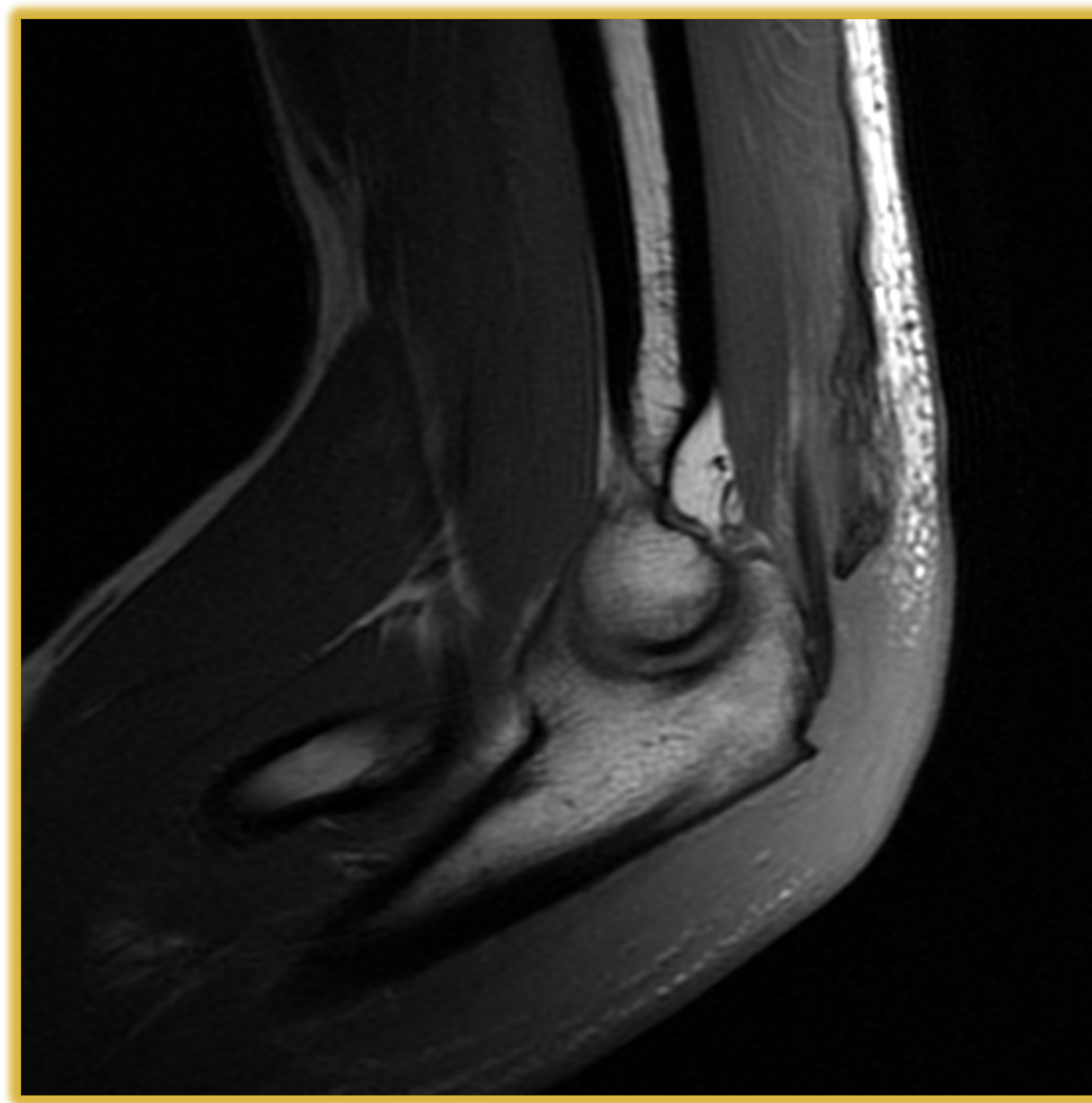
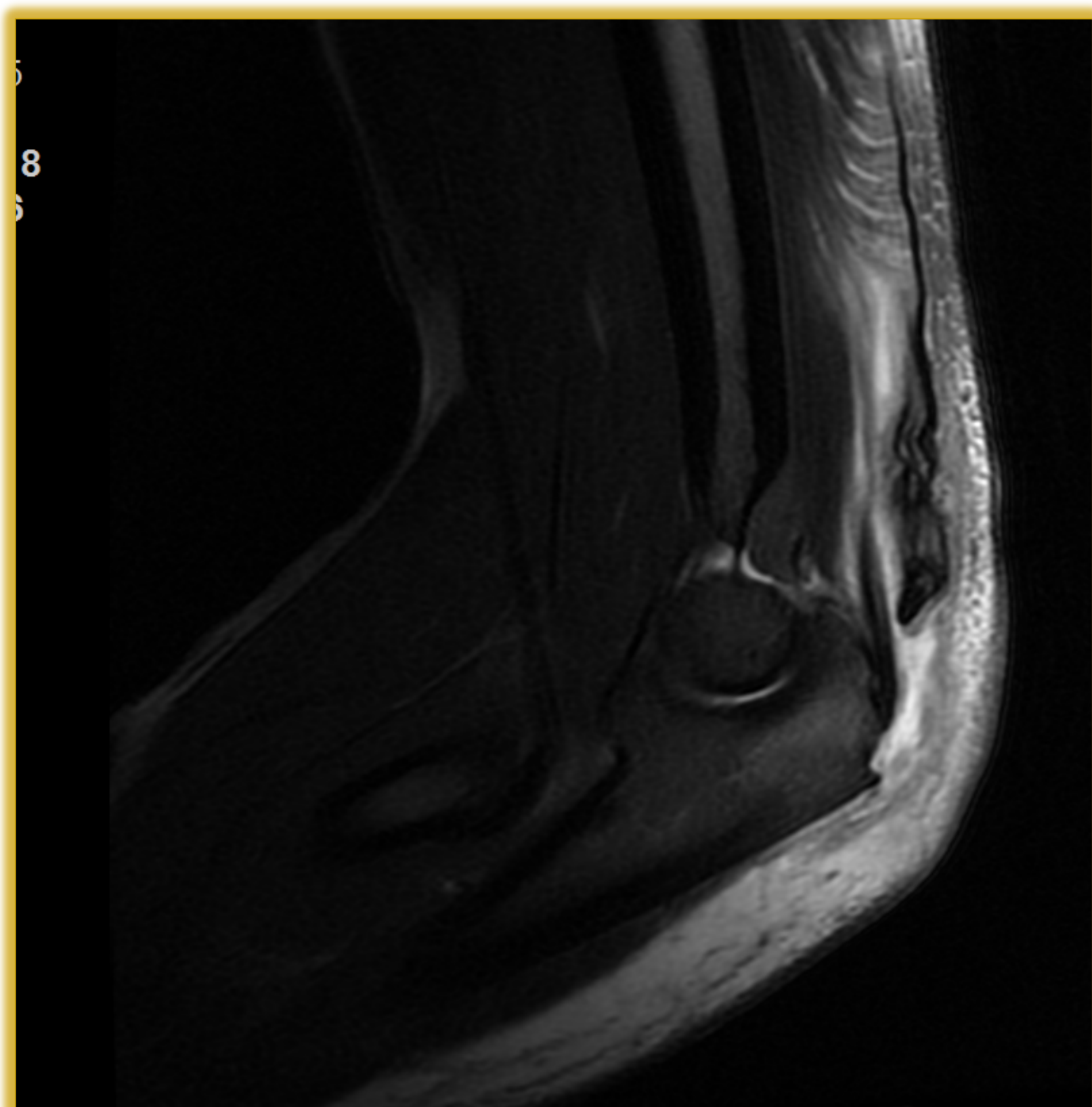
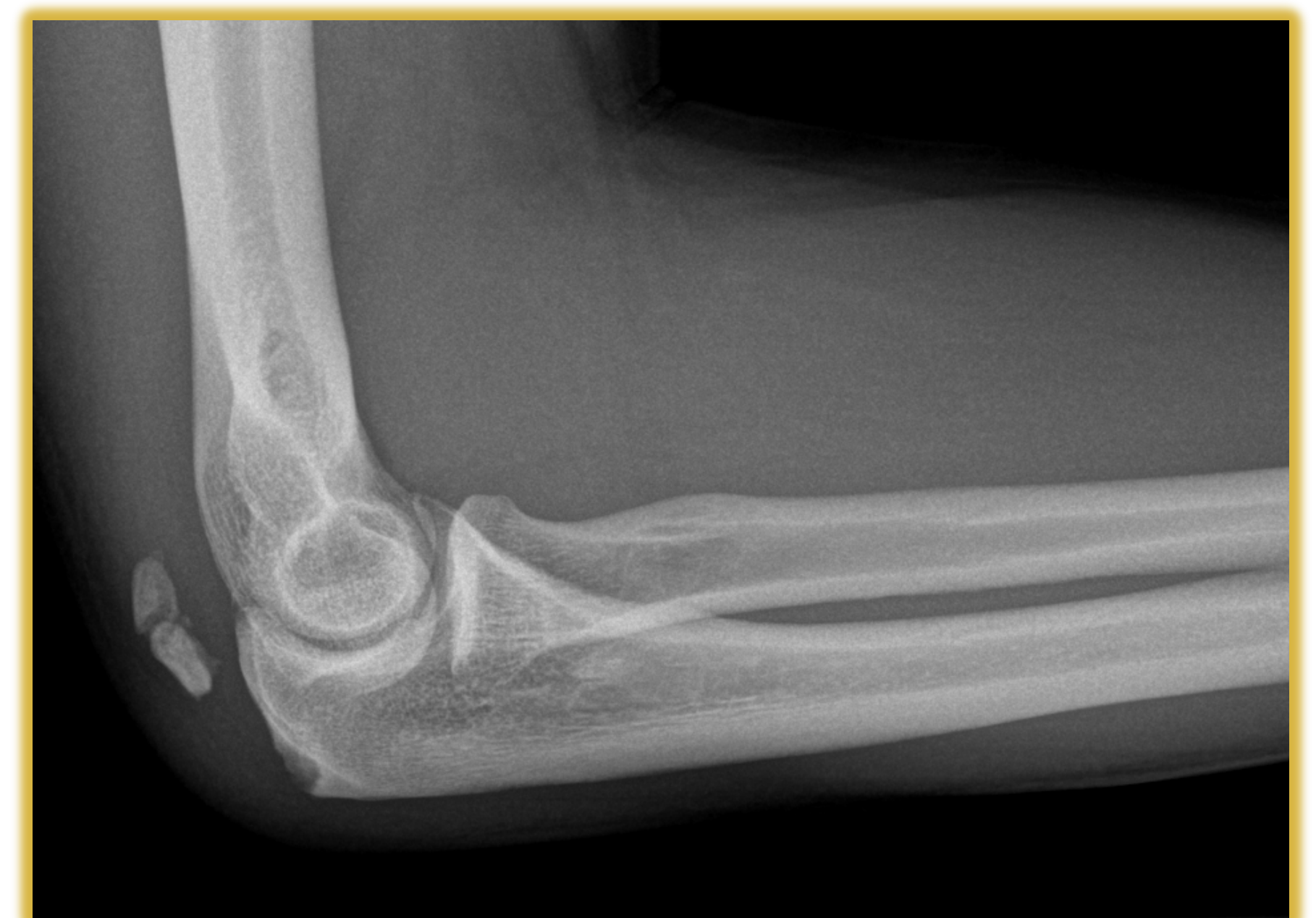La lesión del tendón distal del tríceps braquial es una lesión infrecuente, apenas representa el 1% de las lesiones tendinosas; siendo más infrecuente aún su rotura parcial. Afecta principalmente a varones y esta asociado sobre todo a lesiones deportivas o a pacientes con patologías que afecten a la estructura tendinosa (hiperparatiroidismo, insuficiencia renal crónica, hemodiálisis, etc.). El diagnóstico requiere un alto índice de sospecha , siendo este muy importante para poder iniciar el tratamiento adecuado lo mas precozmente posible.

OBJETIVO

Conocer el manejo y tratamiento de las roturas parciales del tríceps braquial.

MATERIAL Y METODOS

Presentamos el caso de un paciente de 42 años sin antecedentes patológicos de interés ;con una rotura parcial del tendón distal del tríceps braquial. A la exploración presento dolor a la palpación, inflamación y defecto en el olecranon proximal. Deficit parcial a la extensión contrarresistencia. Prueba de Thompson negativa (similar a la realizada para el Aquiles). La radiografía nos muestra un flake sign o signo de la escama , mientras que en la ecografía y en la resonancia se obtiene el diagnostico de una rotura parcial , afectando a su cabeza medial.



RESULTADOS

El paciente fue tratado de forma conservadora al existir una mínima pérdida de fuerza (4/5 en la escala de Daniels) .Se trato mediante ortesis inmovilizando el codo a 40º de flexión durante 4 semanas, para después comenzar con fisioterapia. A los tres meses presentaba la misma fuerza y movilidad que en el brazo contralateral.

CONCLUSIONES

No existe consenso en la bibliografía sobre el tratamiento adecuado para las roturas parciales del tríceps braquial. El tratamiento es quirúrgico en las roturas completas, mientras que en las parciales se puede tratar de forma conservadora mediante inmovilización durante 4 semanas y posteriormente con fisioterapia o mediante cirugía abierta o artroscópica mediante anclajes óseos o mediante túneles óseos si es aguda; en los casos crónicos utilizaremos auto o aloinjertos. En el caso de la roturas parciales del triceps es necesario individualizar el tratamiento, basándonos en la fuerza que conserva el paciente, su estado general y sus expectativas.

