

# LIPOSARCOMA COMPLICADO CON ROTURA DE LOS VASOS LINFÁTICOS. UNA COMPLICACIÓN POCO FRECUENTE Y DE DIFÍCIL TRATAMIENTO

**Autores:** Miguel Sáez Soto, Jose Pablo Puertas García-Sandoval, Antonio Valcarcel Díaz, Irene Negrié Morales, Jesús García García, Pablo Rodríguez Sánchez  
Hospital Clínico Universitario Virgen de la Arrixaca, Murcia, España

## INTRODUCCIÓN AL TEMA

- Los derrames linfáticos en los postoperatorios de las cirugías de musculoesquelético son poco frecuentes, pero deben sospecharse. Tras realizar un correcto diagnóstico se debe adecuar el tratamiento tanto al momento del postoperatorio como al propio paciente.

## OBJETIVOS

- Presentamos un paciente con liposarcoma desdiferenciado que tras la cirugía desarrolló en el lecho quirúrgico un derrame linfático, cuyo diagnóstico y tratamiento multidisciplinar fue complicado.

## MATERIAL Y MÉTODO

- Presentamos a un paciente de 53 años que fue diagnosticado de liposarcoma de muslo izquierdo tratado mediante resección en bloque del tumor, incluyendo tensor de la fascia lata, y parcialmente el glúteo medio y menor.

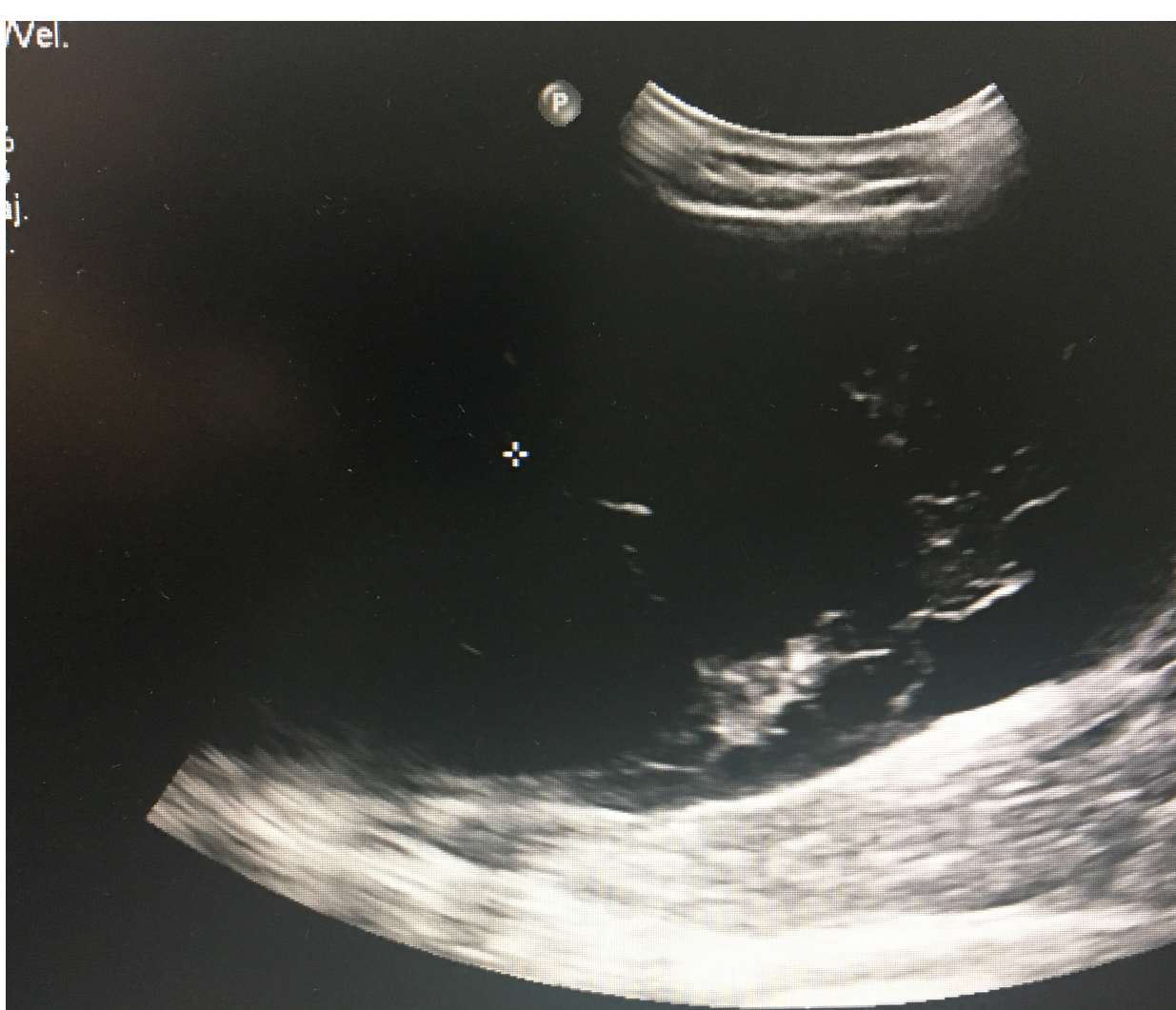


Imagen 1: Fijación externa

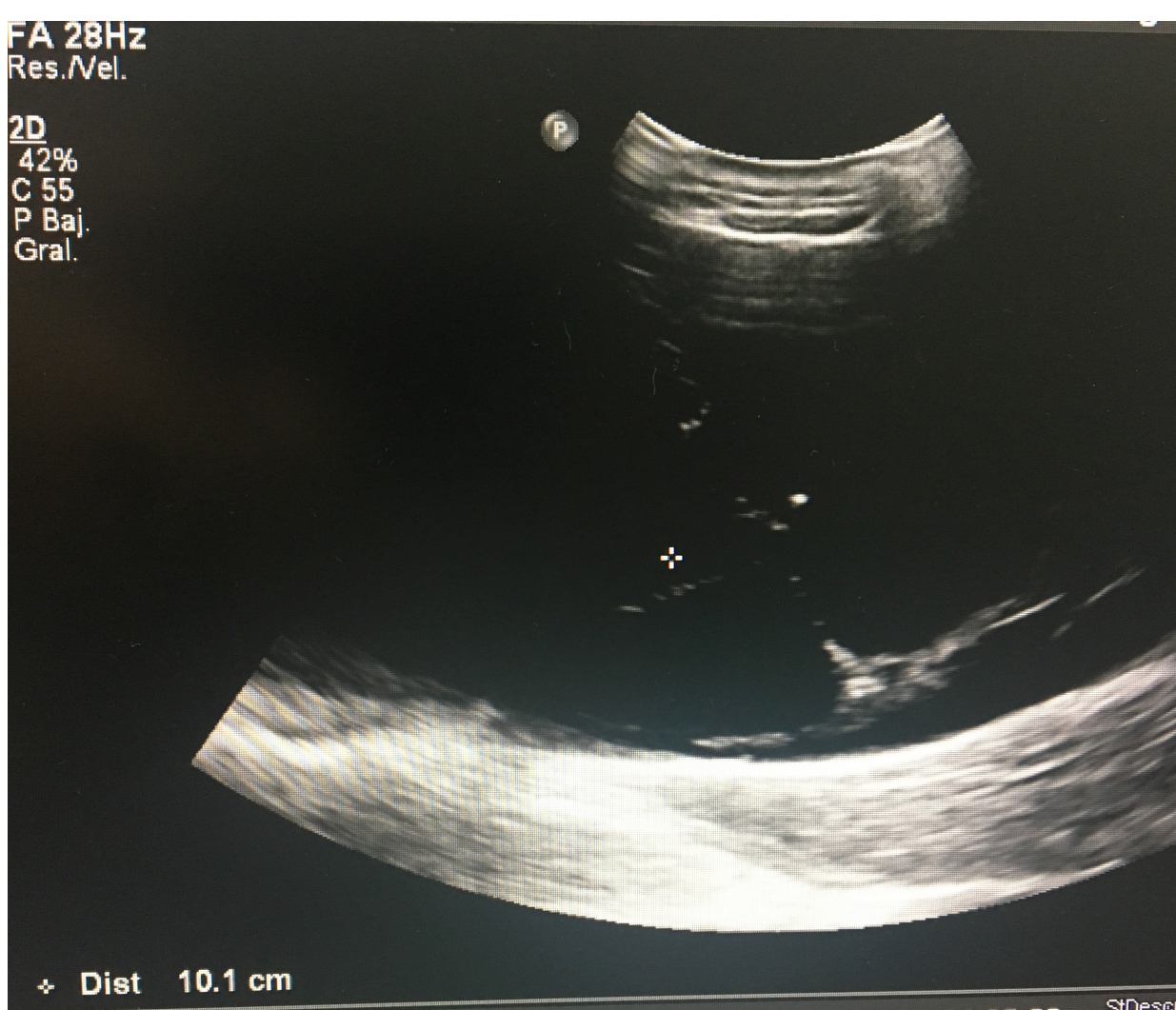

Imagen 2: Detalle de los gránulos de sulfato cálcico

- Tras una evolución postoperatoria adecuada fue dado de alta y seguido en consulta. Cuando el paciente acudió a revisión había estado deambulando y presentaba bultoma en cara lateral de muslo, en zona de herida quirúrgica con manchado de los apósitos. Por lo que con la sospecha de infección precoz se decidió ingreso.

Además de la analítica que no mostró resultados destacables se realizó una punción ecoguiada que tuvo como resultado la presencia de linfa. Ante la no resolución espontánea del proceso se decidió realizar una embolización selectiva de los vasos linfáticos a nivel inguinal.

## RESULTADOS

- El proceso se resolvió de manera adecuada, y con un tratamiento adyuvante adecuado de la complicación pudo ser dado de alta con seguimiento en consulta sin presentar recidiva posterior, permitiendo comenzar con el tratamiento adyuvante del tumor.

## CONCLUSIÓN

- En el tratamiento de los derrames linfáticos postoperatorios, la radioterapia selectiva y la embolización son dos opciones terapéuticas. La radioterapia no es posible realizarla en los pacientes con heridas en proceso de curación al alterar el proceso de cicatrización, por lo que en el postoperatorio inmediato la embolización selectiva de los vasos linfáticos es una buena opción.

• Zeng X, Liu W, Wu X, Gao J, Zhang P, Shuai X, Tao K. Clinicopathological characteristics and experience in the treatment of giant retroperitoneal liposarcoma: A case report and review of the literature. Cancer Biol Ther. 2017; 96: e7340.  
• ChJabbar F, Hammoudeh ZS, Bachusz R, Ledgerwood AM, Lucas CE. The diagnosis and surgical challenges of massive localized lymphedema. Am J Surg. 2015; 41: 899-904.