

Tornillo intraforaminal. ¿Cómo evitar que vuelva a ocurrir?

Pérez Ramos JI¹, Passini Sanchez J², Urbano Labajos VM³, Barón Romero M³

¹Hospital Comarcal de la Axarquía, ²Hospital Antequera, ³ Hospital Universitario Virgen de la Victoria. Málaga, España

Introducción

La estenosis lumbar consiste en una compresión de los elementos neurales vertebrales a nivel del canal vertebral o del agujero de conjunción que provoca la sintomatología.

Se trata de una patología cuya incidencia oscila del 1.7 al 8% según los autores, teniendo un pico de incidencia en varones en torno a la 5ª década.

El nivel más frecuentemente afectado es el L4-L5 presentándose como un dolor lumbar de inicio insidioso, parestesias y debilidad subjetiva en espalda y miembros inferiores con claudicación de la marcha que mejora en sedestación con flexión anterior del tronco o en posición ortostática. Desde el punto de vista etiológico puede ser de causa constitucional, adquirida o combinada (congénita adquirida).

Objetivos

Se presenta un caso clínico de estenosis de canal lumbar en un paciente con escoliosis lumbosacra congénita así como las claves para evitar fallos en el tratamiento quirúrgico .

Material y Métodos

Varón de 52 años, con clínica de lumbociática bilateral de predominio izquierdo con claudicación de la marcha a 20m.

Exploración:

- Marcha con fallo de talón izquierdo
- Paresia 2/5 de flexores (dorsiflexión) de tobillo
- Flexión anterior del tronco hasta rodillas
- ROTs patelar y aquileo izquierdos abolidos
- Lasègue negativo.

Pruebas de imagen:

- Rx (figura 1) y TC (figura 2): escoliosis lumbosacra izquierda de 23º, sacralización de L5 con irregularidad del platillo inferior de L5, hemivértebra izquierda S1.
- RMN (figura 3): estenosis de canal lumbar L3-L4 y L4-L5 con estenosis foraminal de raíces L4 y L5 izquierdas.

Se indicó cirugía (figura 4) de artrodesis posterolateral L1-S1 y recalibrage del canal lumbar con fijación in situ mediante tornillos pediculares a manos libres con control fluoroscópico, barra e injerto autólogo de cresta ilíaca.

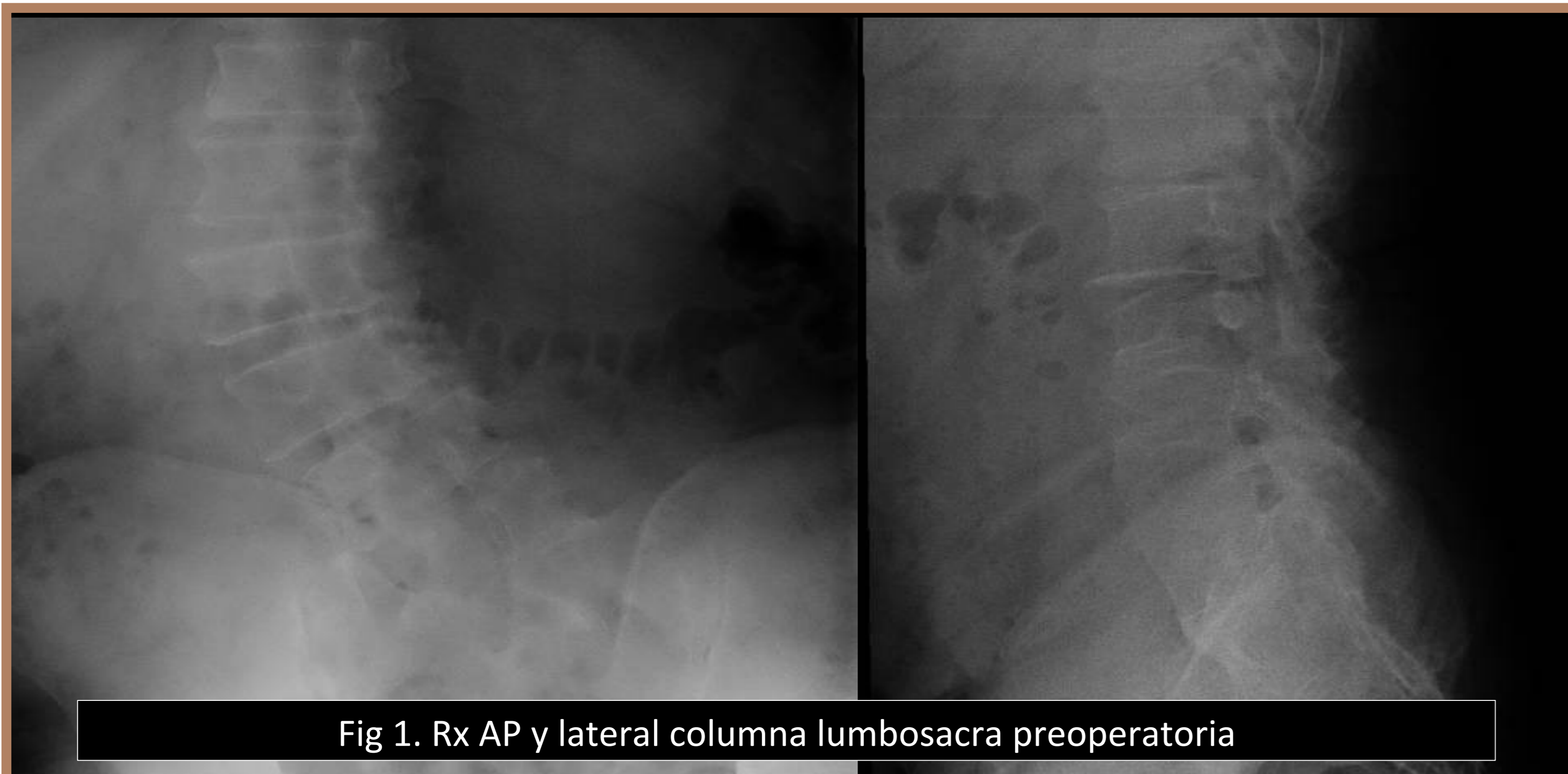

Fig 1. Rx AP y lateral columna lumbosacra preoperatoria

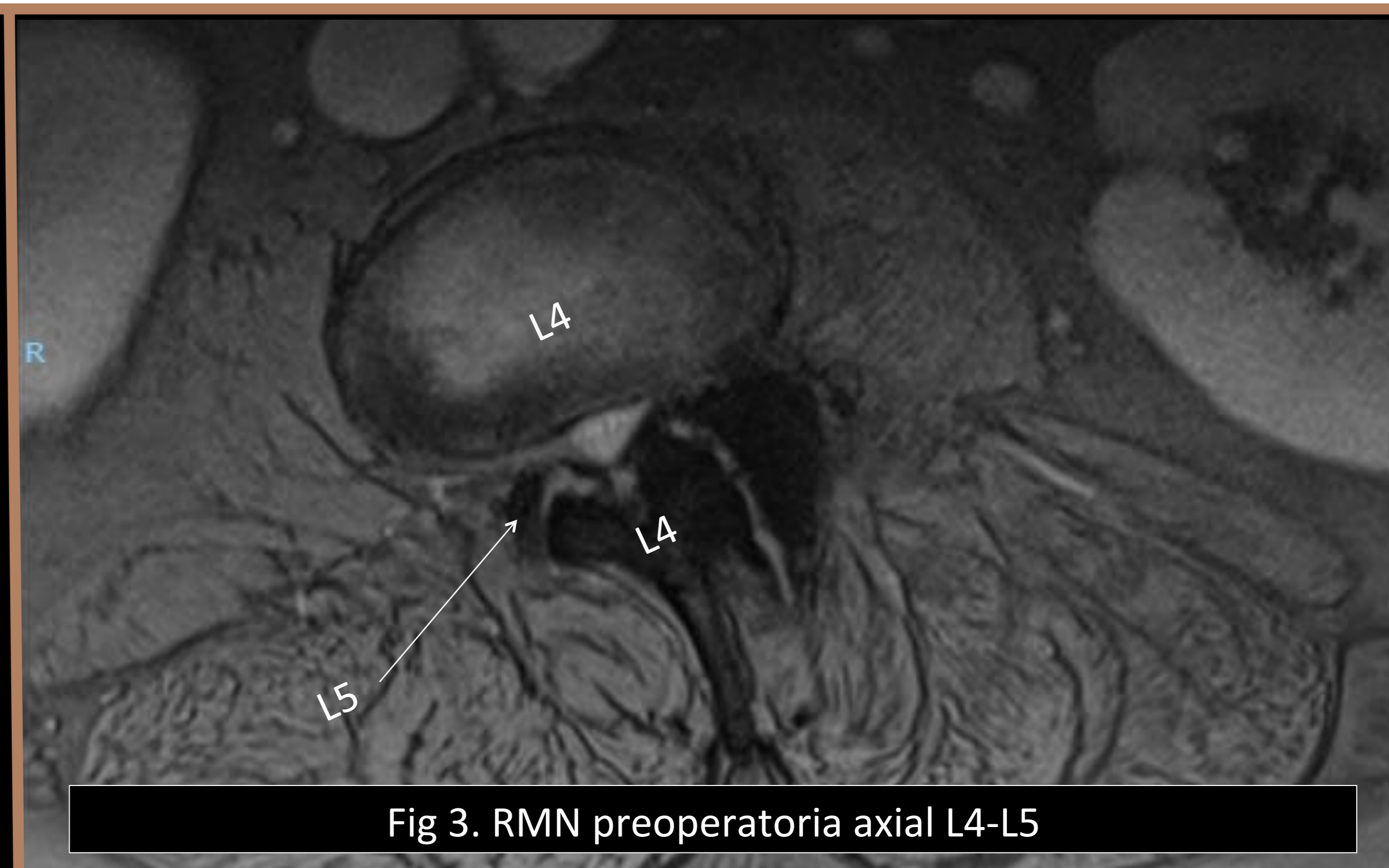


Fig 3. RMN preoperatoria axial L4-L5

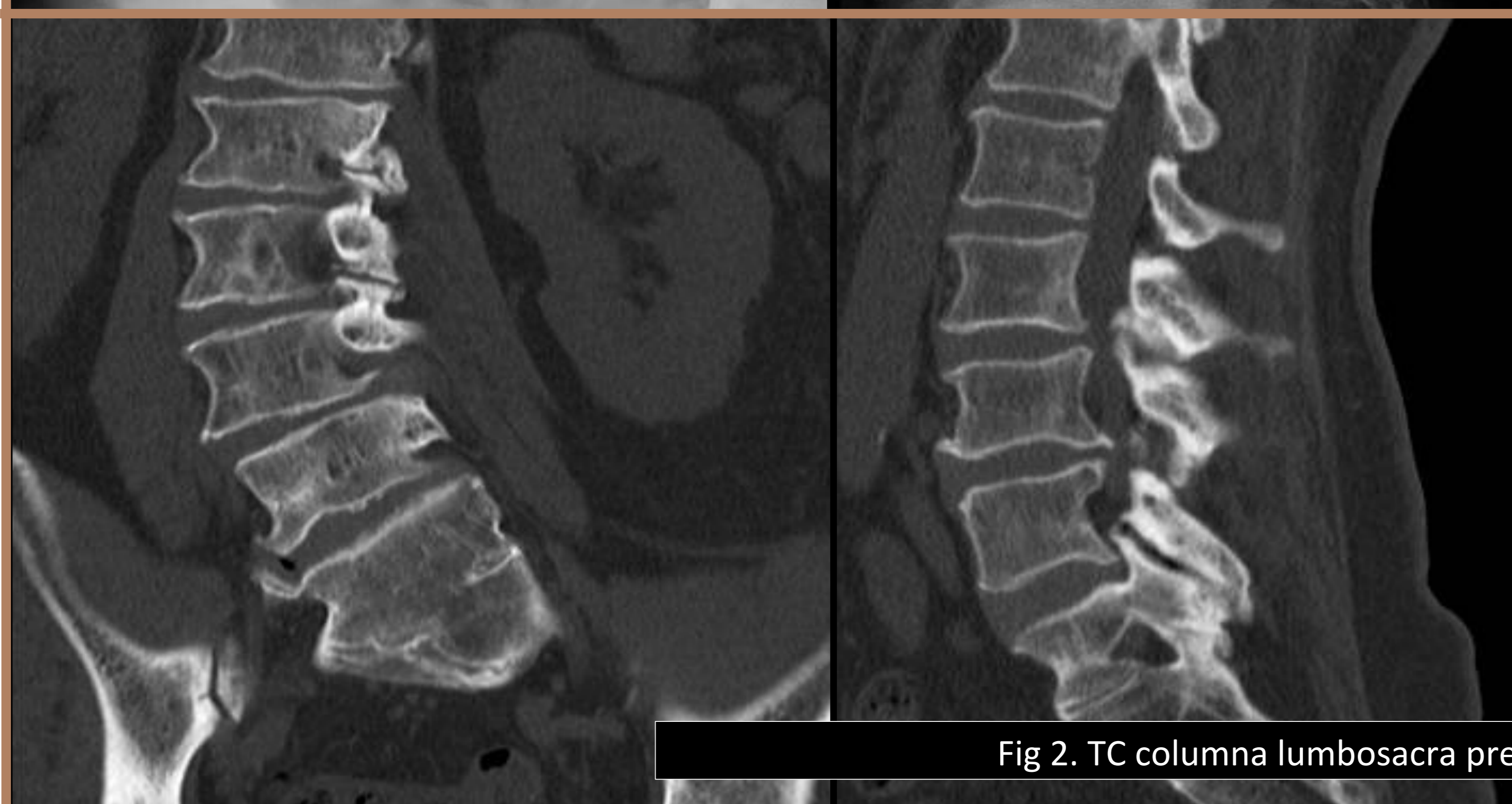
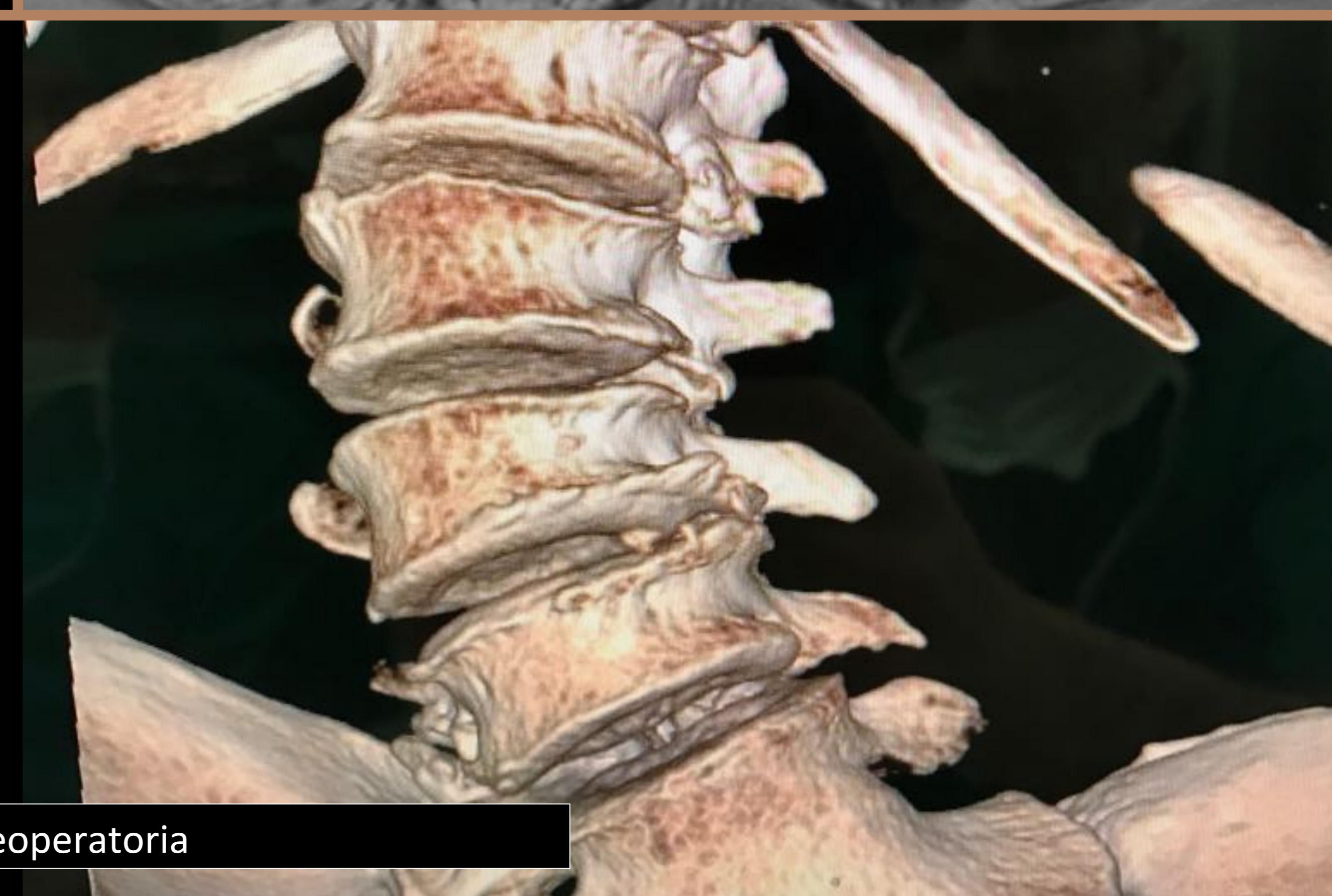
Fig 2. TC columna lumbosacra preoperatoria



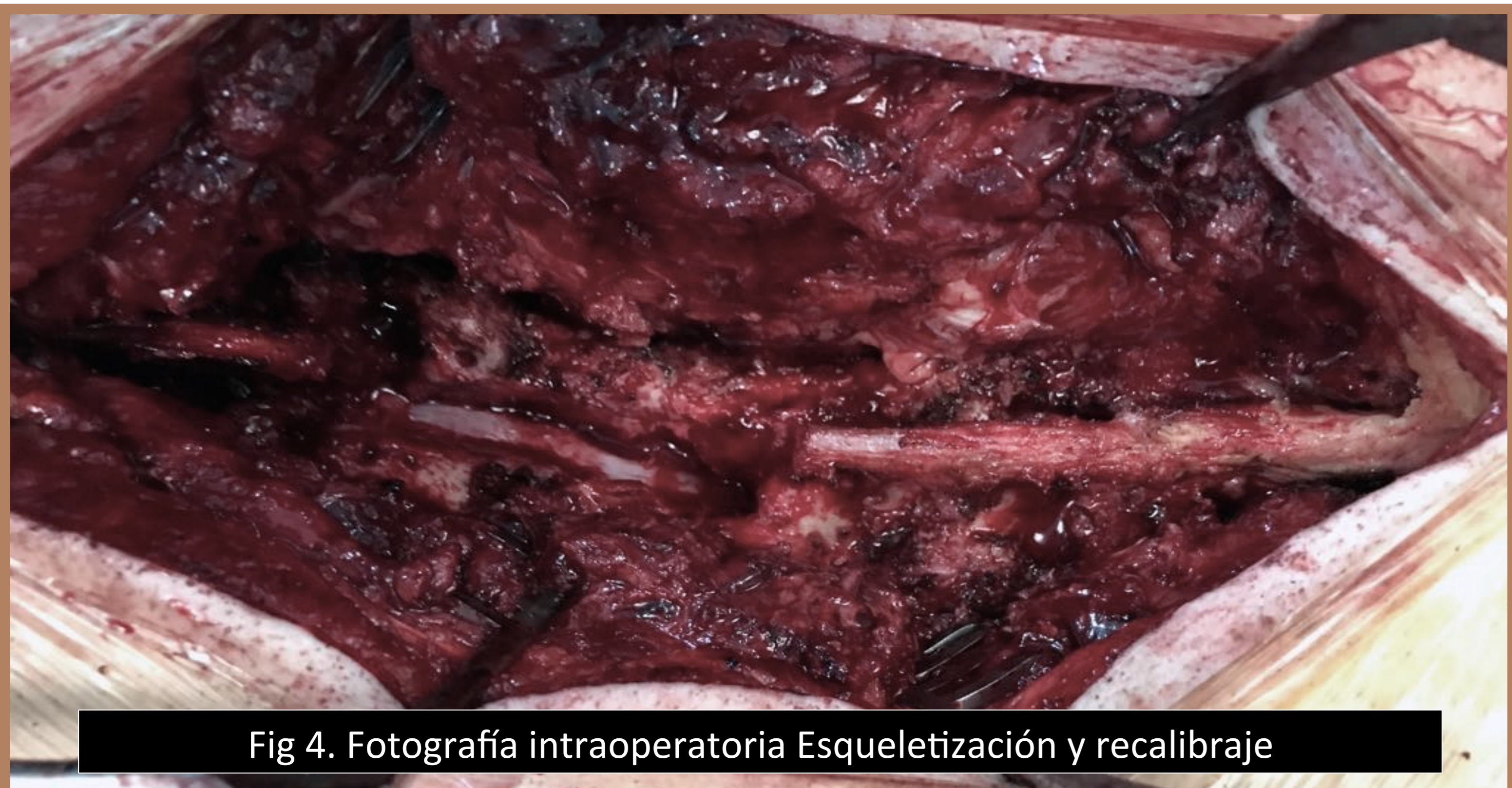

Fig 4. Fotografía intraoperatoria Esqueletización y recalibrado

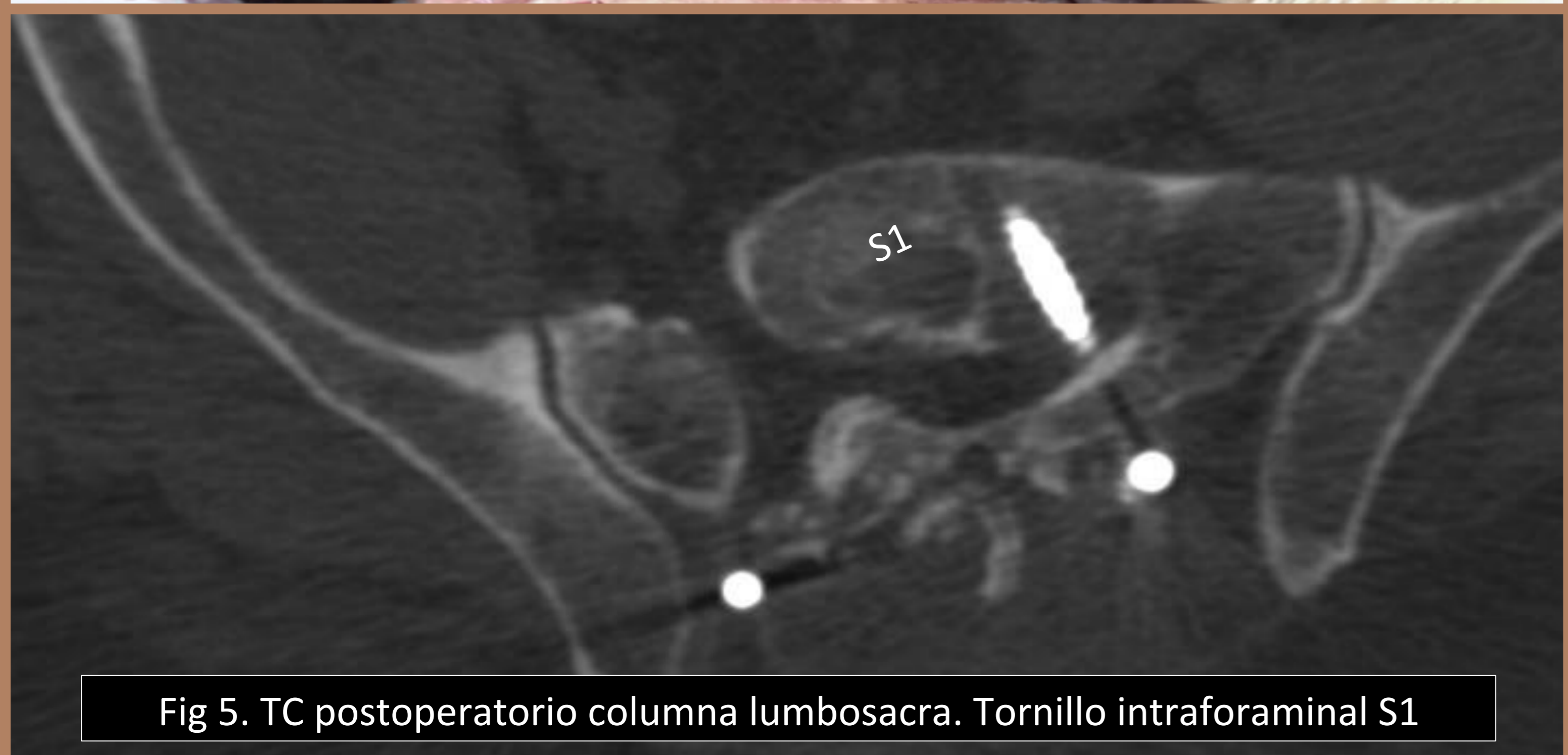

Fig 5. TC postoperatorio columna lumbosacra. Tornillo intraforaminal S1

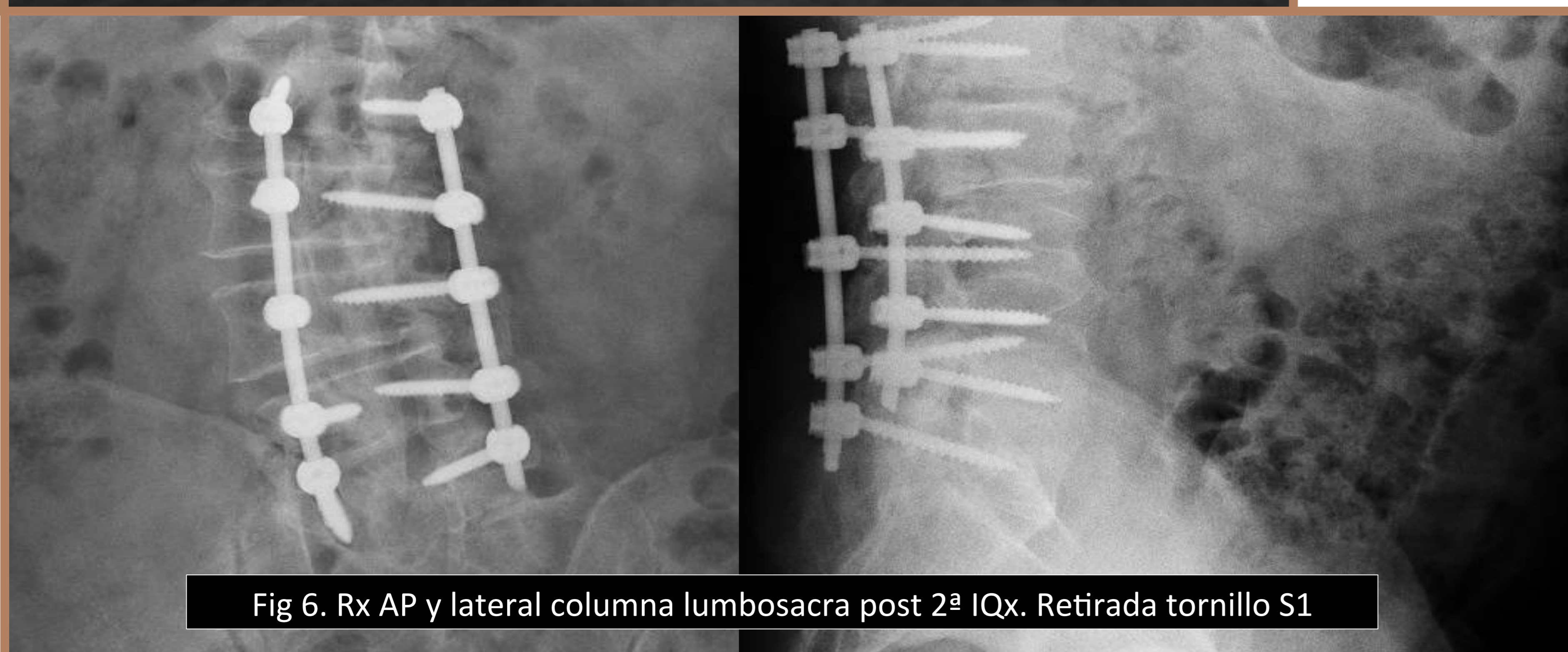

Fig 6. Rx AP y lateral columna lumbosacra post 2ª IQx. Retirada tornillo S1

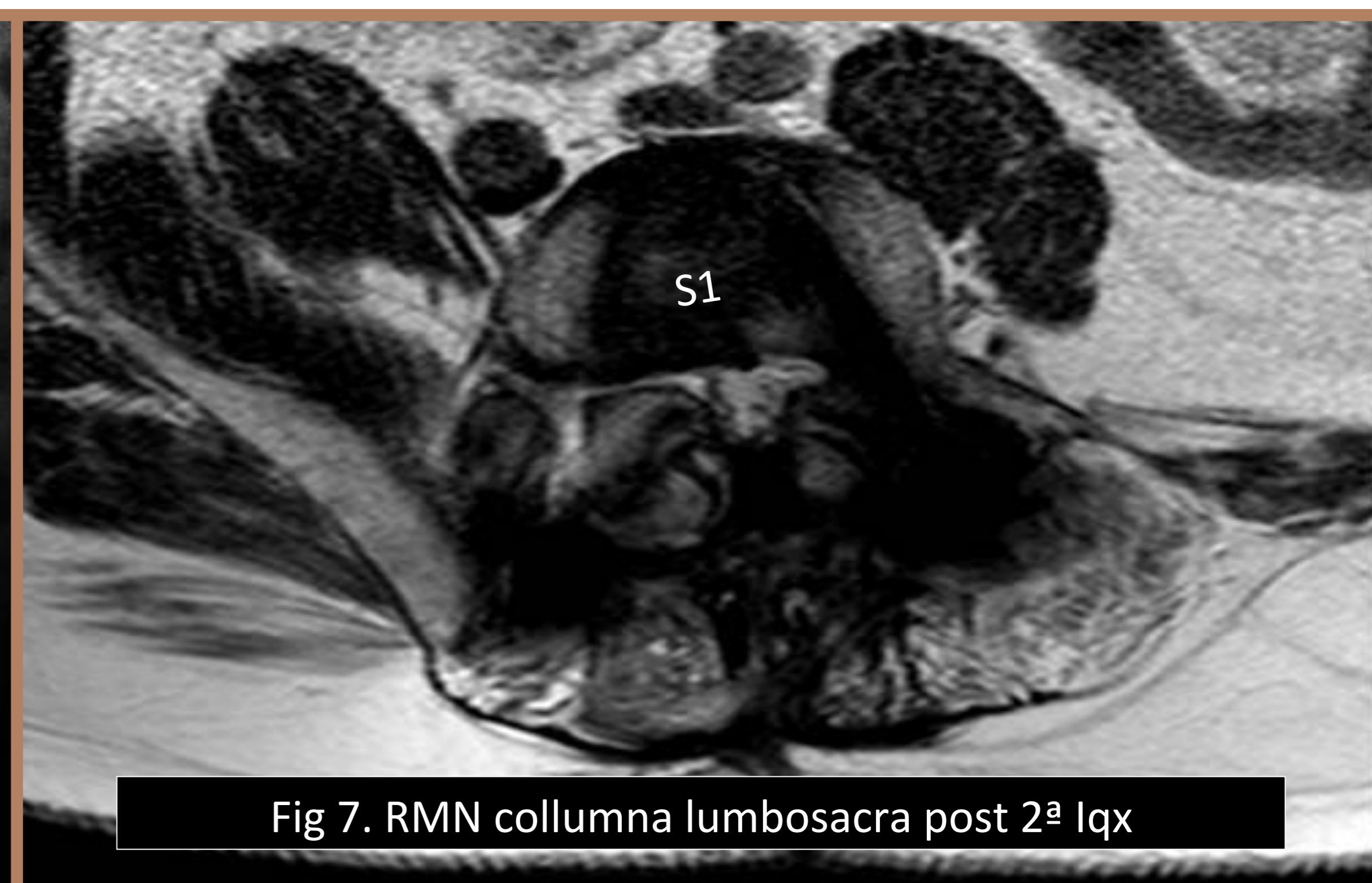

Fig 7. RMN columna lumbosacra post 2ª IQx

Resultados

Tras la cirugía el paciente evolucionó satisfactoriamente con mejoría subjetiva del dolor en el postoperatorio inmediato.

A las dos semanas persiste dolor en miembros inferiores que va en aumento con paresia del extensor del hallux y flexores (dorsiflexión) de tobillo.

Se solicitó una TC en la que se pone de manifiesto correcto posicionamiento de los tornillos pediculares de L1 a L5 pero posición foraminal del tornillo S1 izquierdo de la hemivértebra (figura 5).

Ante el hallazgo se indica nueva intervención quirúrgica de extracción de tornillo pedicular de S1 izquierdo. Tras la reintervención, mejoría subjetiva de la marcha. En el momento actual (10 meses desde la primera intervención) el paciente presenta mejoría del dolor con leves molestias lumbares residuales pero persiste la paresia del extensor del hallux y flexores (dorsiflexión) de tobillo.

Conclusiones

- La instrumentación espinal lumbar con tornillos pediculares y barra es considerada el gold-standard en numerosas patologías espinales.
- La malposición de los tornillos produce desventajas desde el punto de vista biomecánico y también puede producir complicaciones severas a nivel neurológico.
- Los nuevos avances tecnológicos permiten la realización de guías para cirugía de columna vertebral fabricadas con técnicas de reconstrucción tridimensional e impresión tridimensional.
- En modelos en cadáver y en humanos vivos el empleo de guías tridimensionales permite una colocación más rápida de los tornillos pediculares, tiene mayor precisión y disminuye la exposición a rayos X en comparación con la técnica a manos libres.
- Estudios recientes ponen de manifiesto la utilidad de las guías de colocación pedicular en la colocación correcta de los tornillos pediculares en pacientes con escoliosis severa. Esto hubiese supuesto una gran ventaja en nuestro caso, debido a la deformidad asociada a la hemivértebra S1 que dificultó la correcta implantación de dicho tornillo pedicular.

Bibliografía

- Farshad et. al. Accuracy of patient-specific template-guided vs. free-hand fluoroscopically controlled pedicle screw placement in the thoracic and lumbar spine: a randomized cadaveric study. Eur Spine J. 2016
- Lamartina et al. Adolescent idiopathic scoliosis surgery with patient-specific screw placement-guide Eur Spine J. 2014 Dec; 23
- Lamartina et al. Pedicle screw placement accuracy in thoracic and lumbar spinal surgery with a patient-matched targeting guide: a cadaveric study. Eur Spine J. 2015 Nov;24(7)
- Putzier et al. A New Navigational Tool for Pedicle Screw Placement in Patients with Severe scoliosis: A Pilot Study to Prove Feasibility, Accuracy, and Identify Operative Challenges. J Spinal Disord Tech. 2014

