

Síndrome del desfiladero torácico asociado a osteocondroma en costilla cervical

Cuñat Aragó, Borja; López Ortiz-Tallo, Juan Carlos; Copete González, Iván; Aguilar González, Juan; García Espert, Carmen; Baixauli Perelló, Emilio.

SÍNDROME DEL DESFILADERO TORÁCICO: OSTEOCONDROMA EN COSTILLA CERVICAL

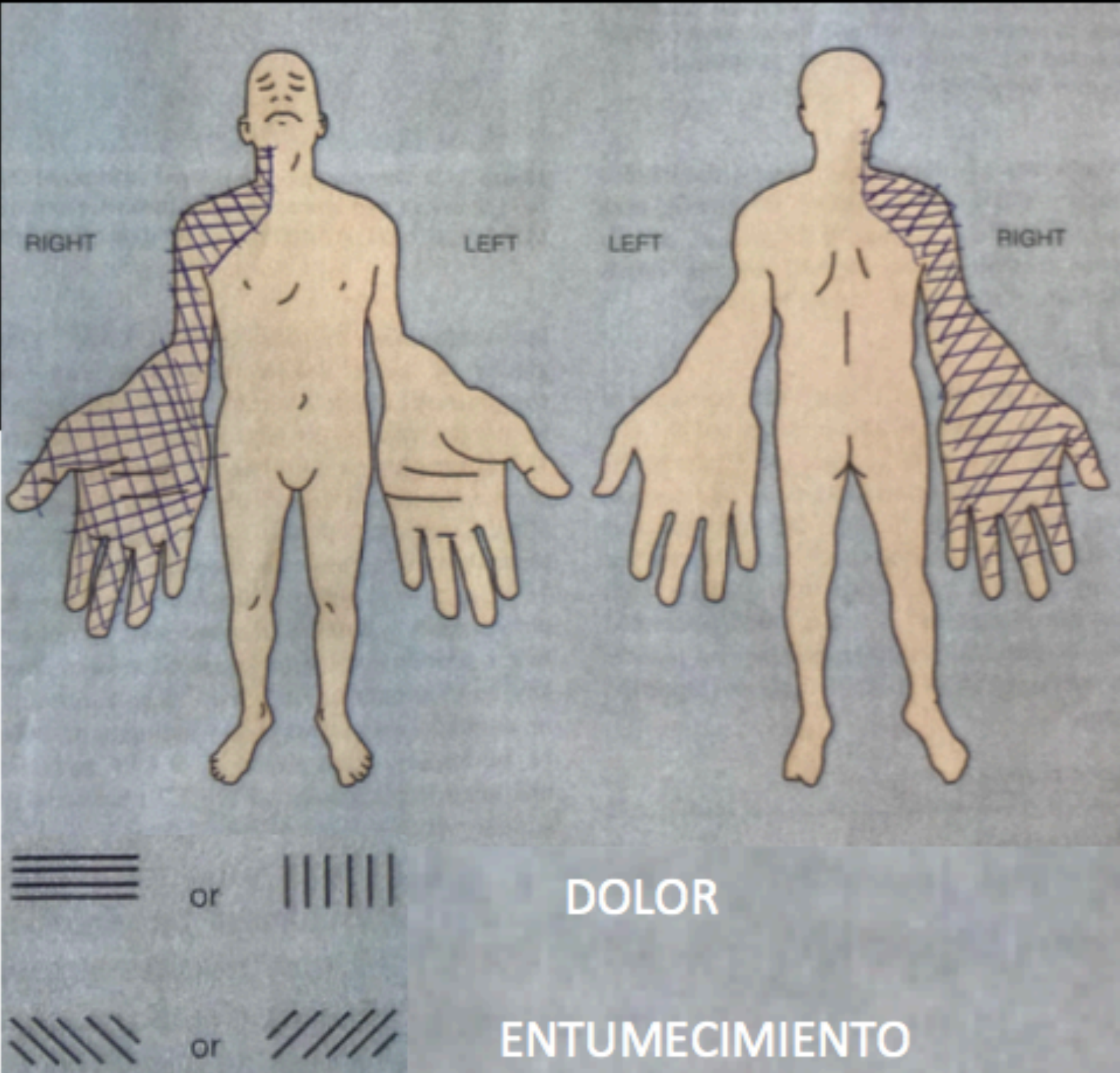
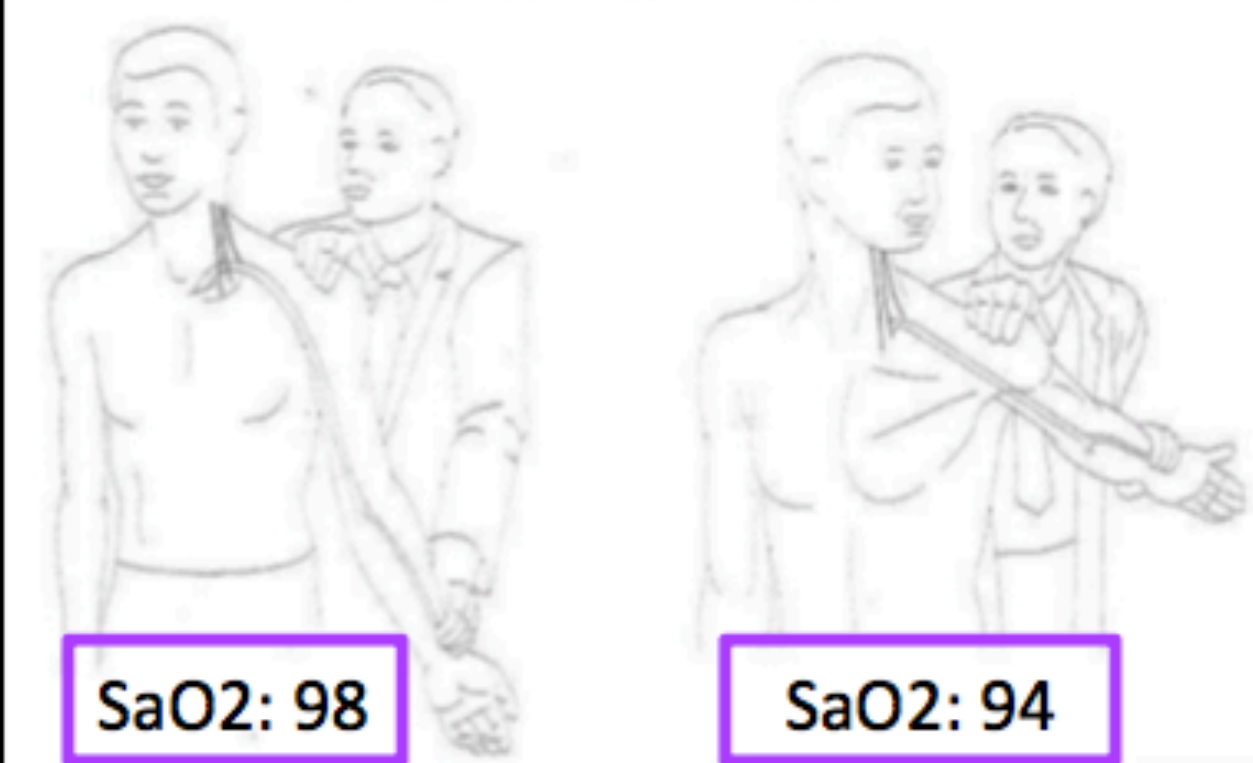
Cuñat Aragó, Borja; López Ortiz-Tallo, Juan Carlos; Copete González, Iván; Aguilar González, Juan; García Espert, Carmen; Baixauli Perelló, Emilio.

SÍNDROME DEL DESFILADERO TORÁCICO: OSTEOCONDROMA EN COSTILLA CERVICAL

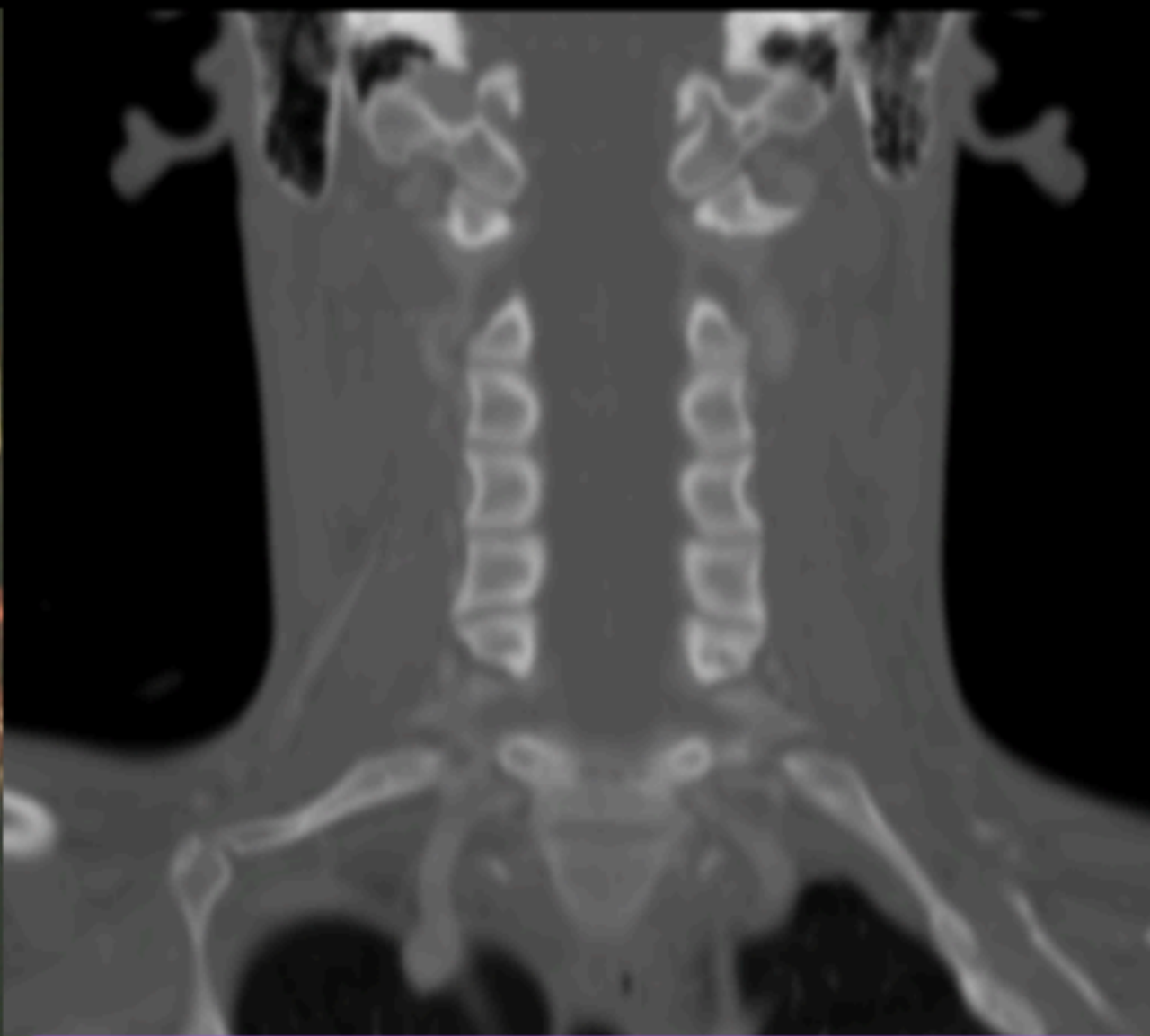
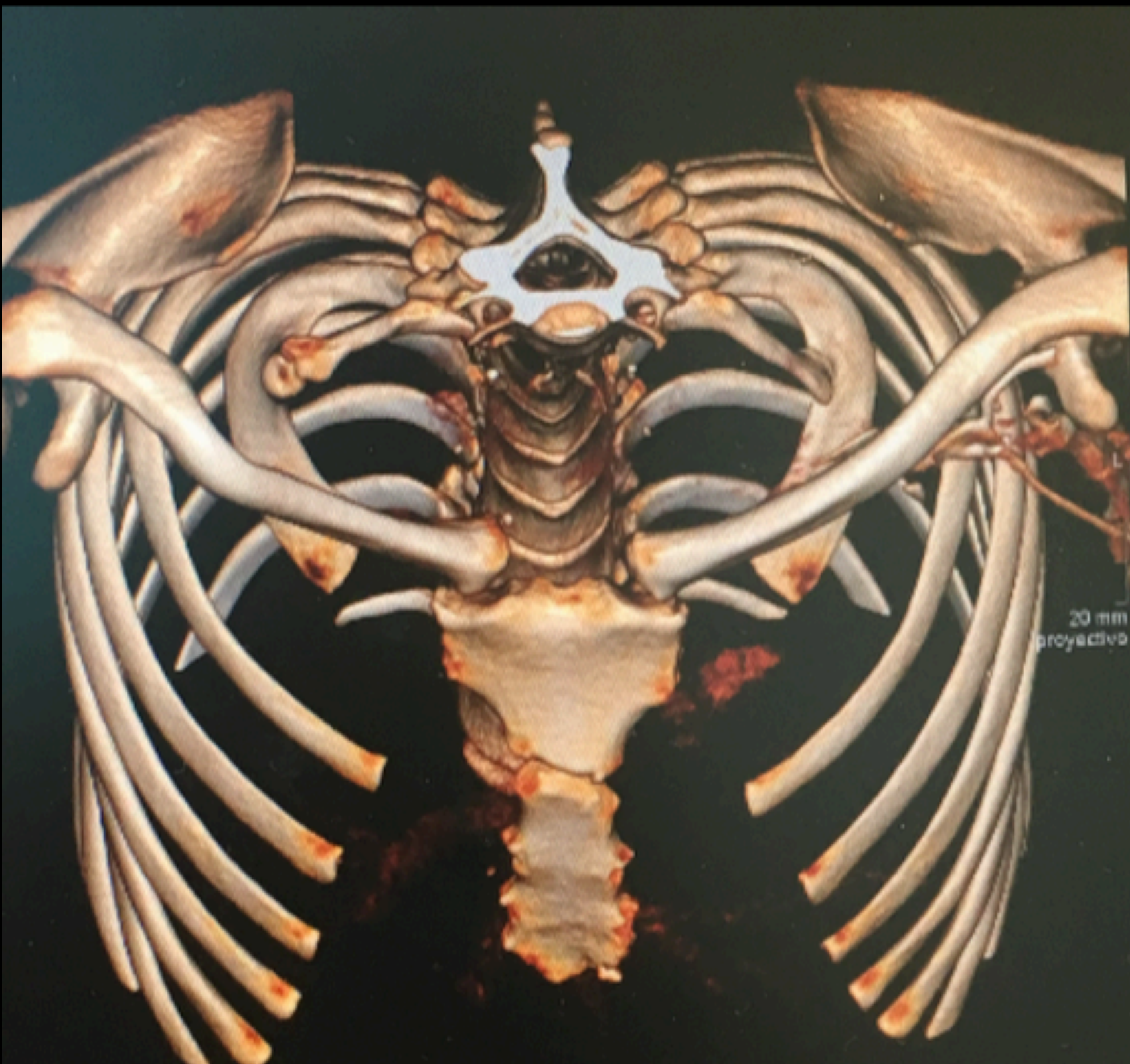Cuñat Aragó, Borja; López Ortiz-Tallo, Juan Carlos; Copete González, Iván; Aguilar González, Juan; García Espert, Carmen; Baixauli Perelló, Emilio.

Mujer 21 años
DASH 45'83
CBSQ 77

Prueba de Adson:



*CBSQ: Cervical Braquial Symptom Questionnaire
Cuestionario específico para Outlet torácico



EMG:
Datos sugerentes de afectación de plexo braquial inferior (C8.D1) de predominio en fibras D1 de características crónicas con leve degeneración axonal sensitiva.

CLÍNICA

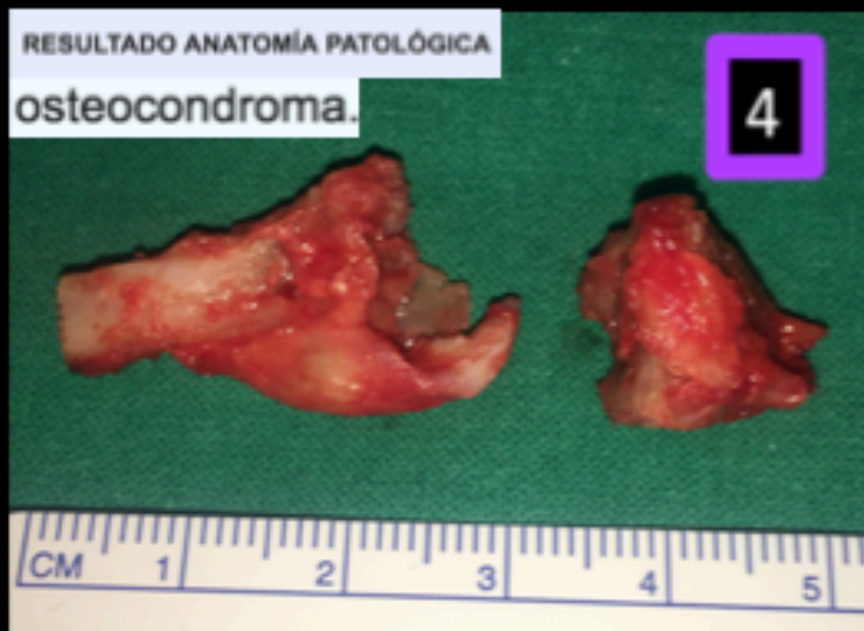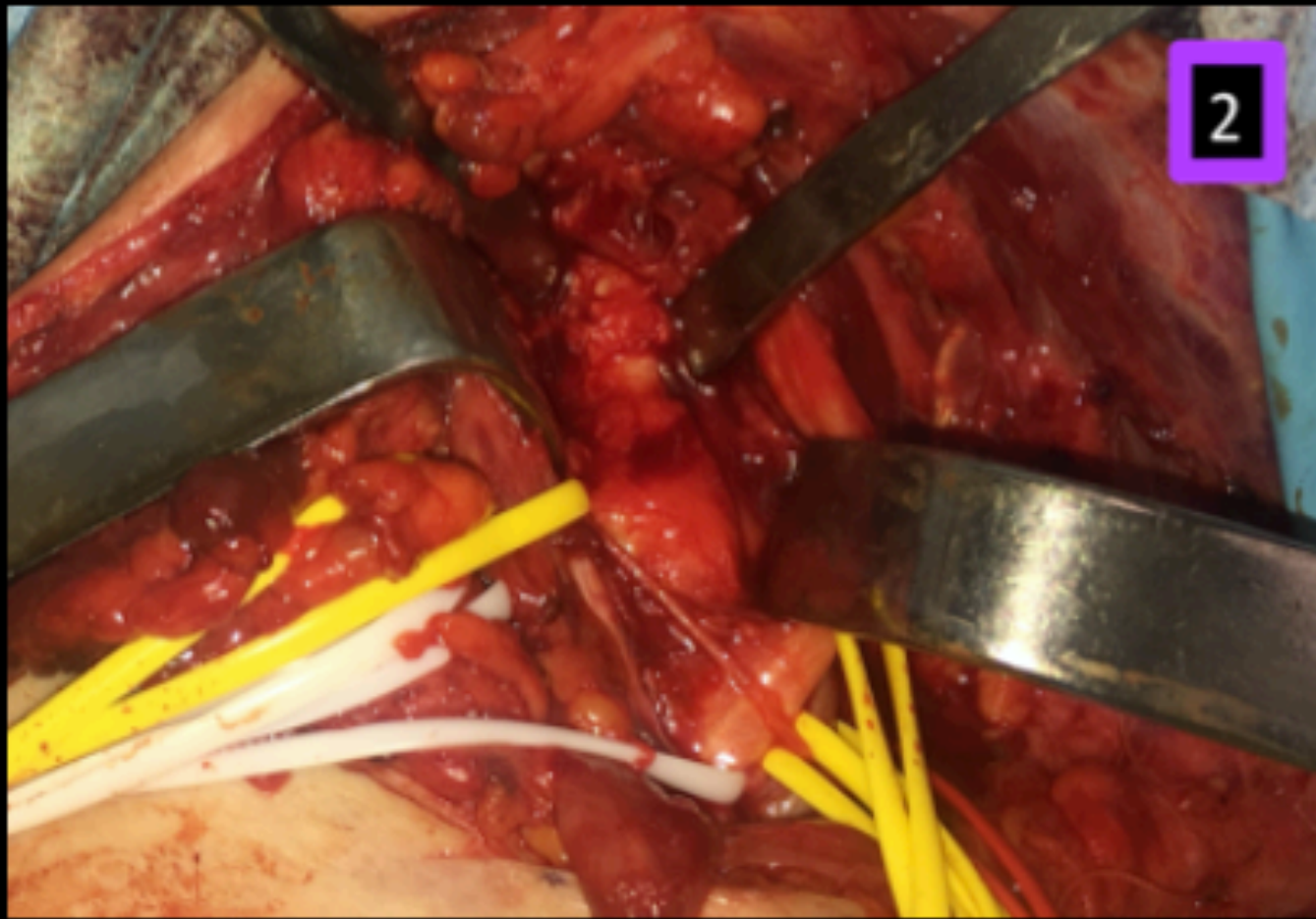
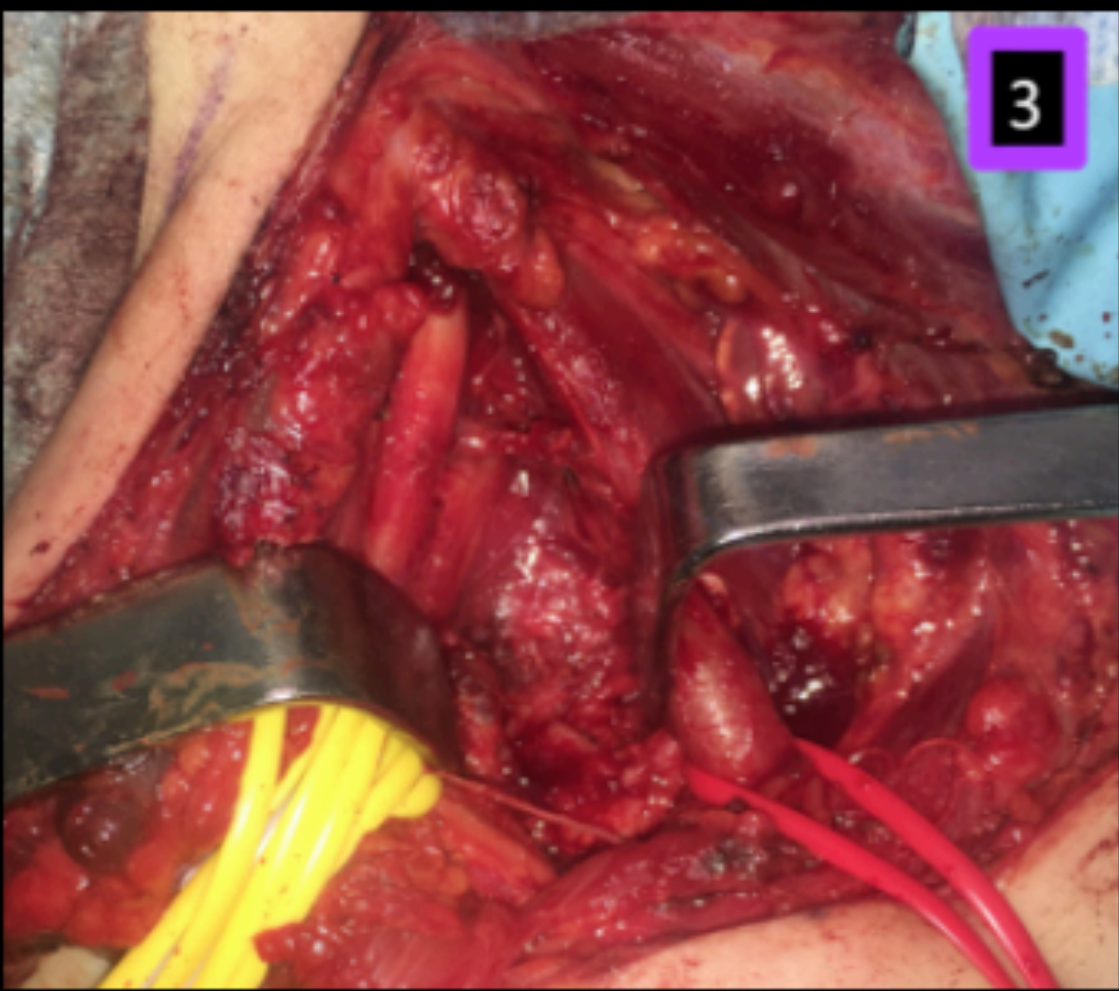
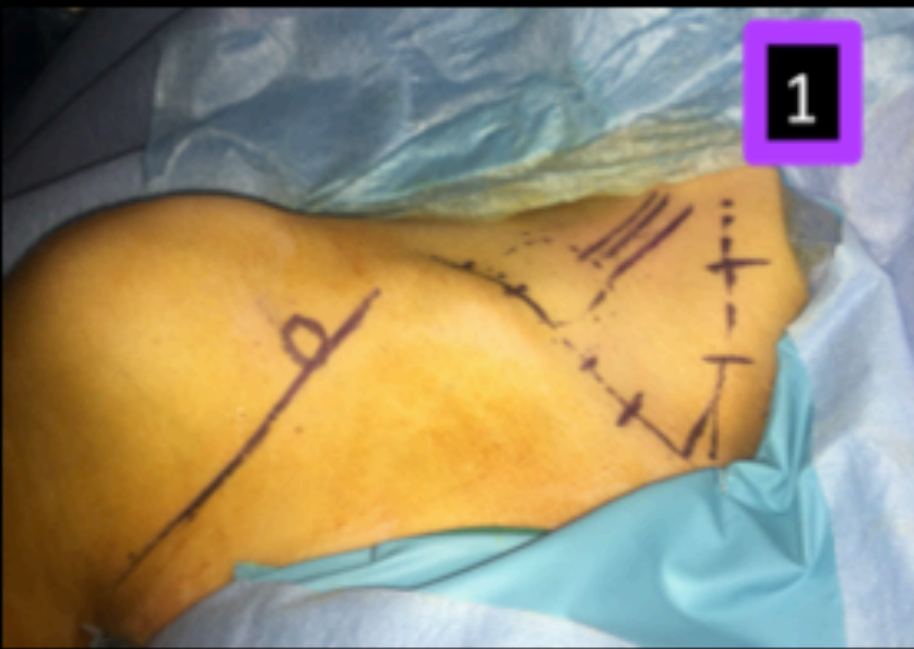
DIAGNÓSTICO

SÍNDROME DEL DESFILADERO TORÁCICO: OSTEOCONDROMA EN COSTILLA CERVICAL

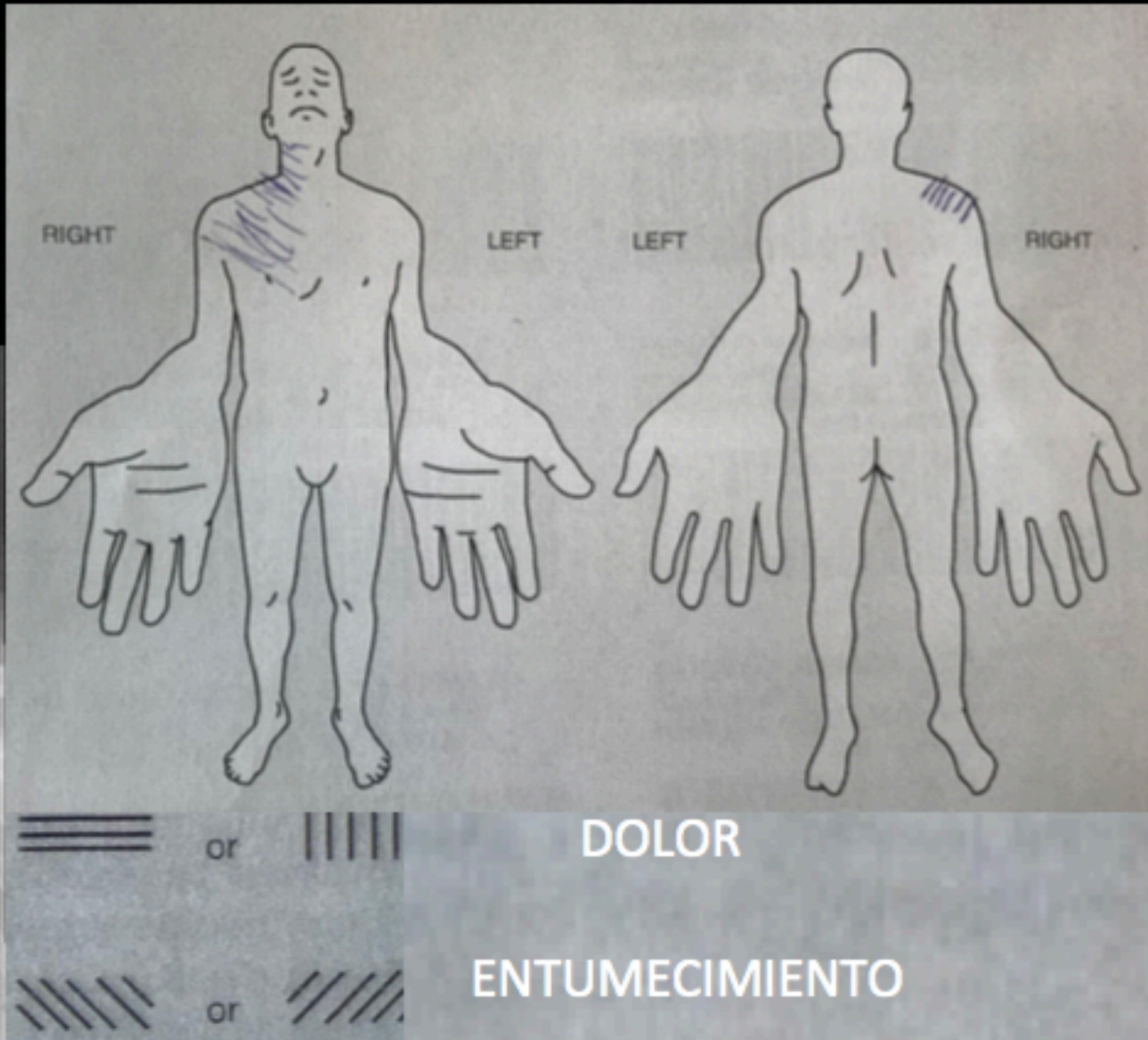
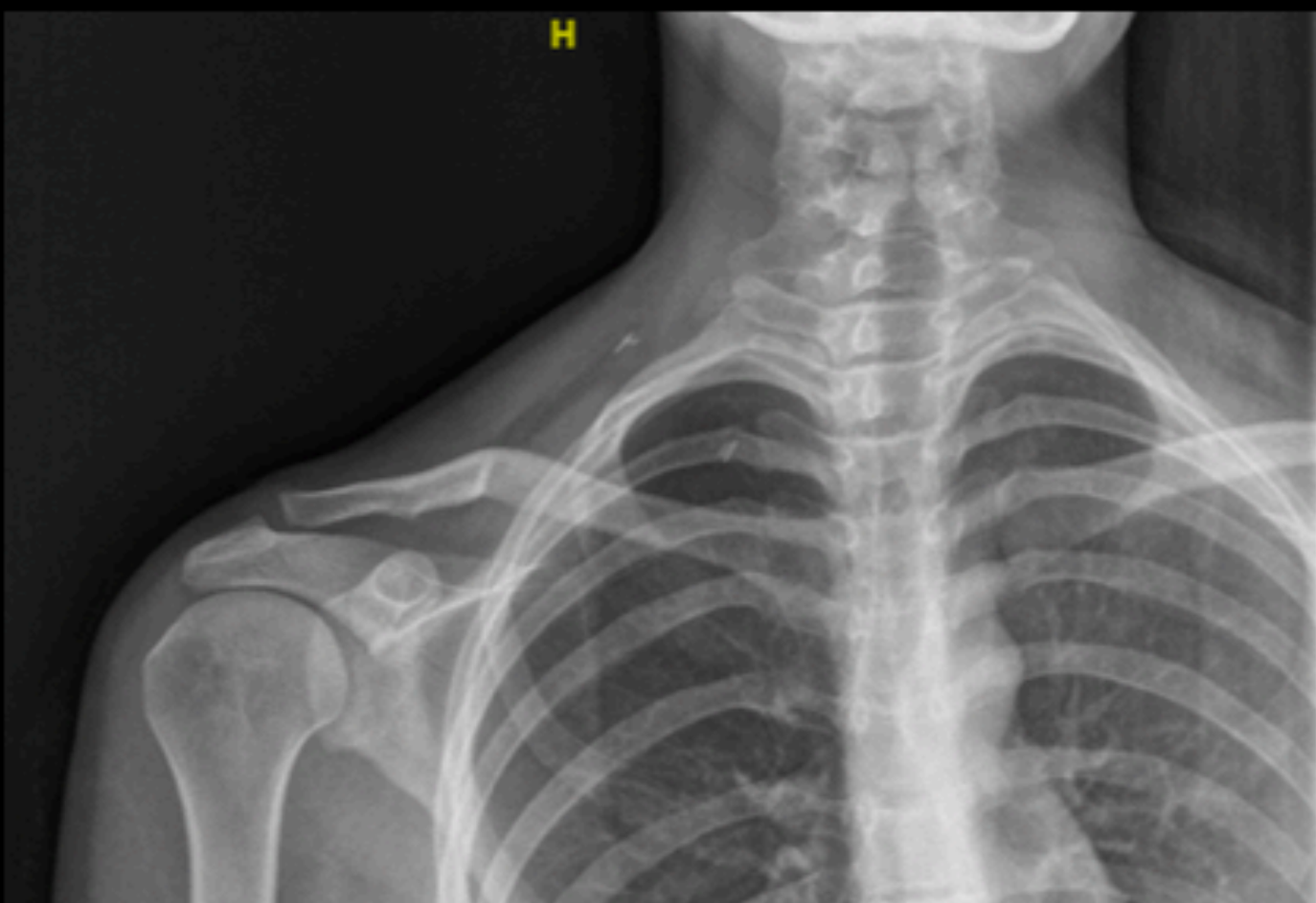
Cuñat Aragó, Borja; López Ortiz-Tallo, Juan Carlos; Copete González, Iván; Aguilar González, Juan; García Espert, Carmen; Baixauli Perelló, Emilio.

SÍNDROME DEL DESFILADERO TORÁCICO: OSTEOCONDROMA EN COSTILLA CERVICAL

Cuñat Aragó, Borja; López Ortiz-Tallo, Juan Carlos; Copete González, Iván; Aguilar González, Juan; García Espert, Carmen; Baixauli Perelló, Emilio.



DASH 33'33
CBSQ 38



*CBSQ: Cervical Braquial Symptom Questionnaire
Cuestionario específico para Outlet torácico

TRATAMIENTO

RESULTADO

LaFe
Hospital Universitari i Politècnic



55 CONGRESO
secot