

LESIÓN ACCIDENTAL POR ARMA DE FUEGO CON GRAN DEFECTO ARTICULAR. HERIDA POR ARMAS DE FUEGO: OPCIONES DE TRATAMIENTO Y EVOLUCIÓN. A PROPÓSITO DE UN CASO

I. González Lozoya*, J. A. Martínez Cabezuelo*, E. Franco Peris**, C. Viejobuena Mayordomo*, I. Cambronero Honrubia*, L. García Sánchez*

*Hospital General Universitario de Albacete, **Hospital General de Almansa

• Introducción

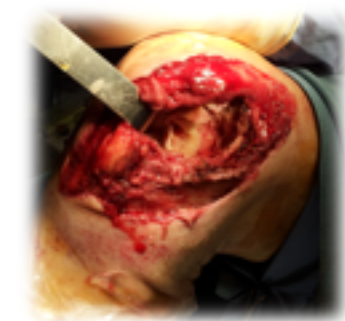Las heridas por arma de fuego, en nuestro medio, habitualmente son accidentales o relacionadas con actividades recreativas.

Las heridas por arma de fuego son clasificadas en función del mecanismo de producción, el tipo de munición, la velocidad del mismo, la distancia de impacto, tipo de arma y la localización, con lo que la variabilidad de presentación es amplia. Para el tratamiento de se ha de tener la premisa de tratar una lesión potencialmente infectada y cuyo objetivo básico es el desbridamiento de la herida, la fijación para tratamientos posteriores y cobertura antibiótica. Una vez resuelto el cuadro agudo, se plantearán cirugías posteriores.

• Objetivos

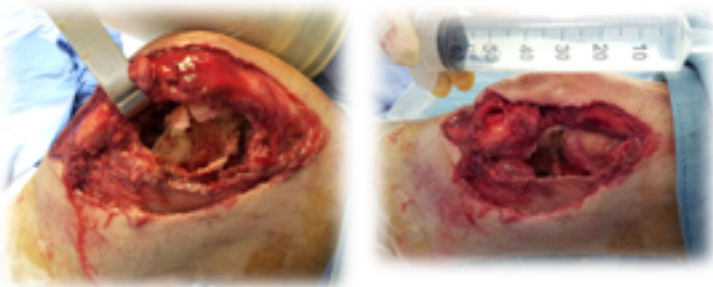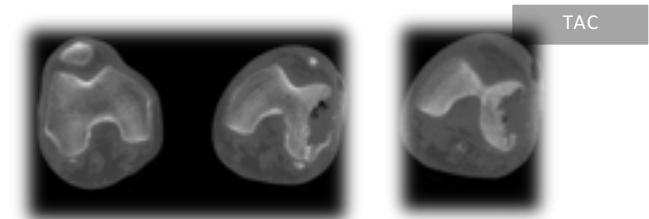
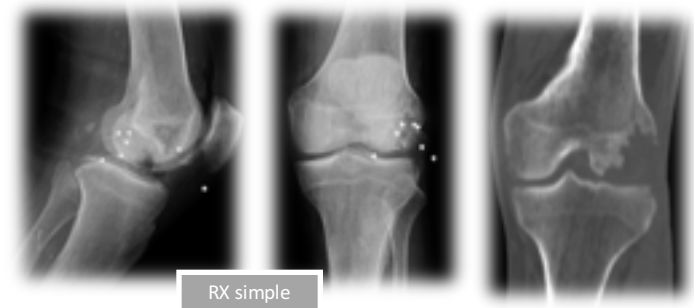
Presentar un caso clínico de lesión por arma de fuego intraarticular. Revisar esta patología, su tratamiento en primer tiempo y posibles tratamientos posteriores, y resultado clínico.

• Material y métodos



Caso clínico
Varón de 60 años, autodisparo accidental en rodilla a corta distancia.

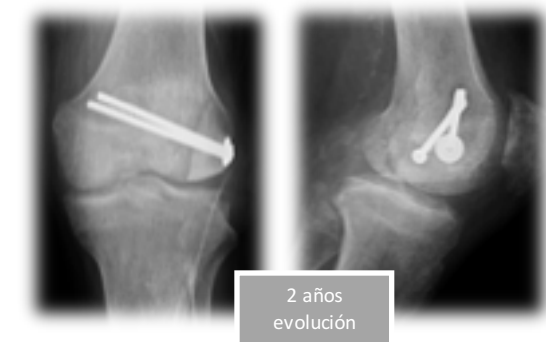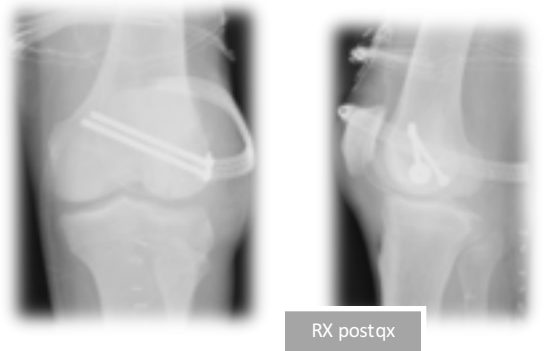
En la exploración física se objetivó una herida por arma de fuego, con importante afectación de partes blandas y defecto de cobertura y óseo a nivel de cóndilo femoral interno externo, con trayecto intraarticular sin afectación vascular.



Tras realización de lavado y desbridamiento quirúrgico urgente, se realizó cobertura antibiótica.

• Resultados

Tras desbridamientos quirúrgicos posteriores, se realizó cirugía reconstructiva con aloinjerto de cóndilo femoral injerto de cadáver y colgajo de músculo sóleo para su cobertura. La evolución fue correcta y el paciente recuperó de forma completa la deambulación y balance articular.



• Discusión - Conclusiones

Las lesiones por arma de fuego son poco frecuentes en nuestro medio y suelen ser accidentales. El tratamiento quirúrgico de urgencias es necesario y en nuestro caso efectivo. La evolución suele ser insidiosa, precisando de múltiples cirugías posteriores.