

Calle, JA; Nicolau, B; González, J; Figueras, G; Ruiz Macarrilla, L; Albertí, G; Mendez, MJ; Hernández Hermoso, JA.

Departamento de Cirugía Ortopédica y Traumatología  
Hospital Universitari Germans Trias i Pujol

### Introducción

La artritis séptica facetaria en niños es una entidad rara, poco descrita en la literatura. El diagnóstico es difícil debido a la sintomatología subclínica y la dificultad para realizar cultivos.

### Caso Clínico

Paciente mujer de 2a 9m presenta cuadro de 24h de evolución de dolor en extremidad inferior izquierda referido a región inguinal y fiebre (38.6°C), sin antecedente traumático ni otra sintomatología. AG: 16.000 leuc/mm<sup>3</sup> (N 70%), VSG 50mm/h y PCR 76.1mg/L.

Control analítico a la semana, en que presenta aumento de PCR a 117mg/L, por lo que se ingresa para estudio y antibioterapia ev con cefuroxima, quedando afebril a las 48h. Los hemocultivos son negativos y la RMN confirma infección osteoarticular.

La paciente es dada de alta a los 5 días con Cefadroxilo vo y controlada en Hospital de Día, presentando una evolución favorable.

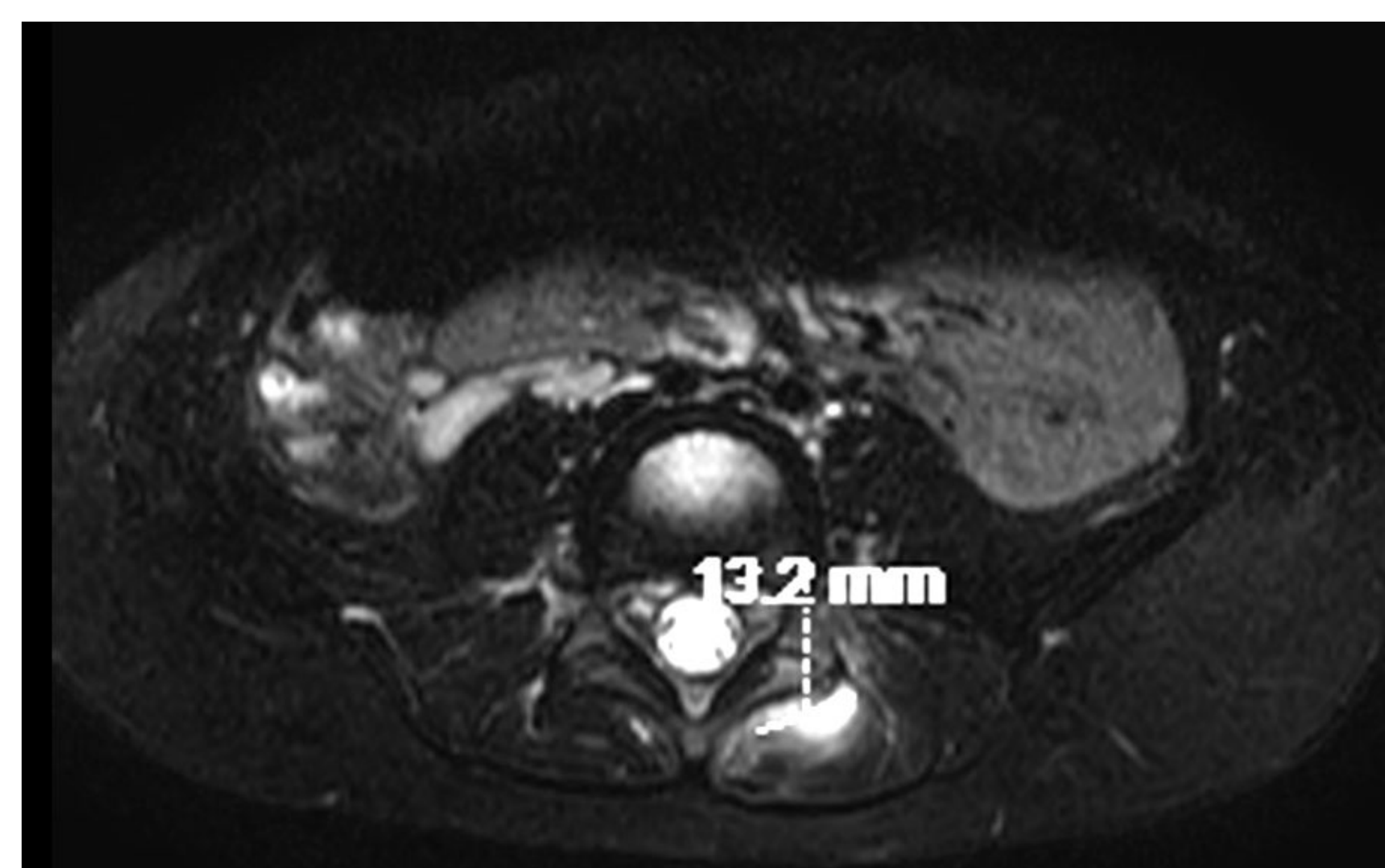
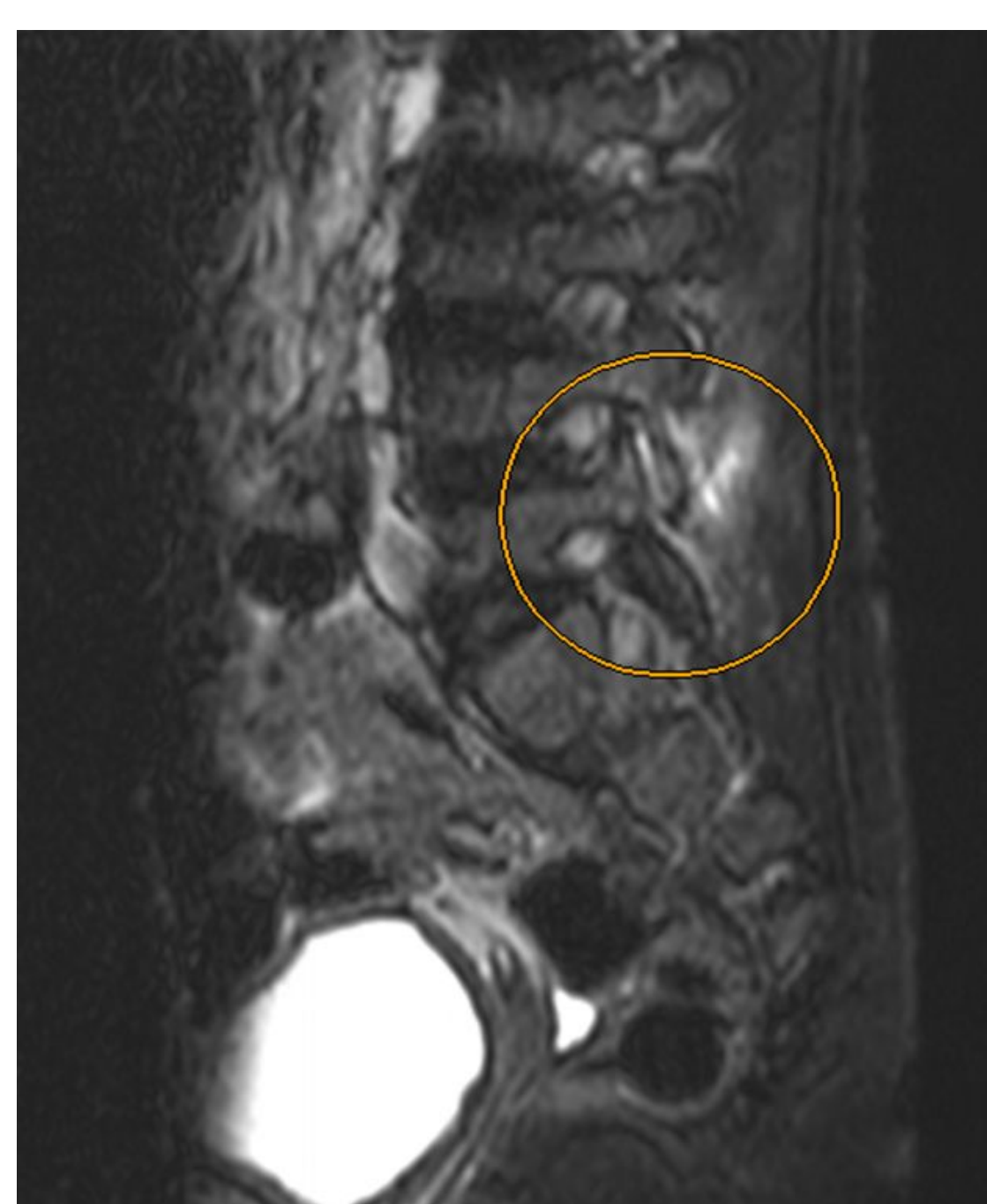

Fig. RMN muestra alteración de la articulación interfacetaria izquierda L4-L5 con líquido articular y colección, que en éste caso no se puncionó.

### Discusión

La artritis séptica facetaria es una condición muy infrecuente. La RMN es esencial para el diagnóstico, ya que clínicamente no se puede diferenciar de una espondilodiscitis. La dificultad para la toma de muestras para cultivo y su bajo rendimiento condicionan el diagnóstico etiológico, que, además, se ve dificultado por la prevalencia de *K. kingae* en menores de 4 años.

### Bibliografía

- Le Hanneur M, Vidal C, Mallet C. Unusual case of paediatric septic arthritis of the lumbar facet joints due to *Kingella kingae*. Orthop Traumatol Surg Res. 2016 Nov;102(7):959-961.
- Smida M1, Lejri M, Kandara H. Septic arthritis of a lumbar facet joint case report and review of the literature. Acta Orthop Belg. 2004 Jun;70(3):290-4.
- Mas-Atance J1, Gil-García MI, Jover-Sáenz A. Septic arthritis of a posterior lumbar facet joint in an infant: a case report. Spine (Phila Pa 1976). 2009 Jun 1;34(13)

