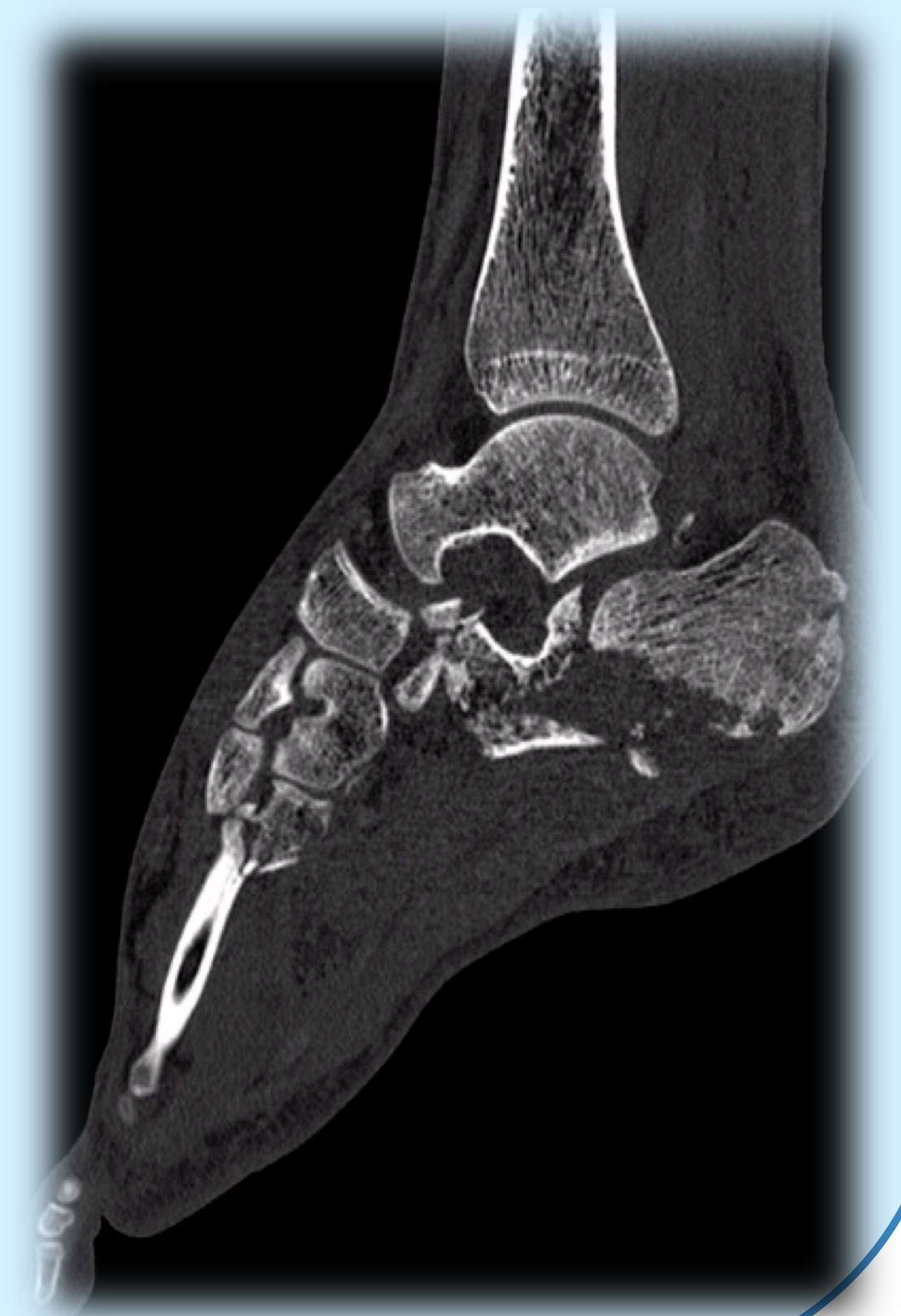

Artrodesis subtalar primaria como tratamiento en fracturas conminutas de calcáneo Sanders tipo IV.

Autores: **Sergio Hortelano Marco** , Pablo Vila Vives , Nicolás Correa González , Jonatan Alguacil Pinel , María Sánchez González , Vicente Vicent Carsí, Enrique Navarrete Faubel.

INTRODUCCIÓN

- El tratamiento inicial de las fracturas conminutas de calcáneo tipo IV de Sanders está muy debatido, según la bibliografía, hasta un 73% de los pacientes necesitarán una artrodesis subtalar secundaria debido a la artrosis postraumática posterior.
- Esta artrodesis secundaria no es fácil de realizar , debido a la gran deformidad existente del cuerpo del calcáneo, consolidando con gran acortamiento y varo , necesitando en la mayoría de los casos, gestos asociados como osteotomías.
- La reconstrucción primaria de la morfología del cuerpo del calcáneo (anchura , altura y longitud), puede evitar estas complicaciones asociadas (mal alineaciones y colapsos del retropié) y es más sencilla de realizar que en la fase de secuelas.

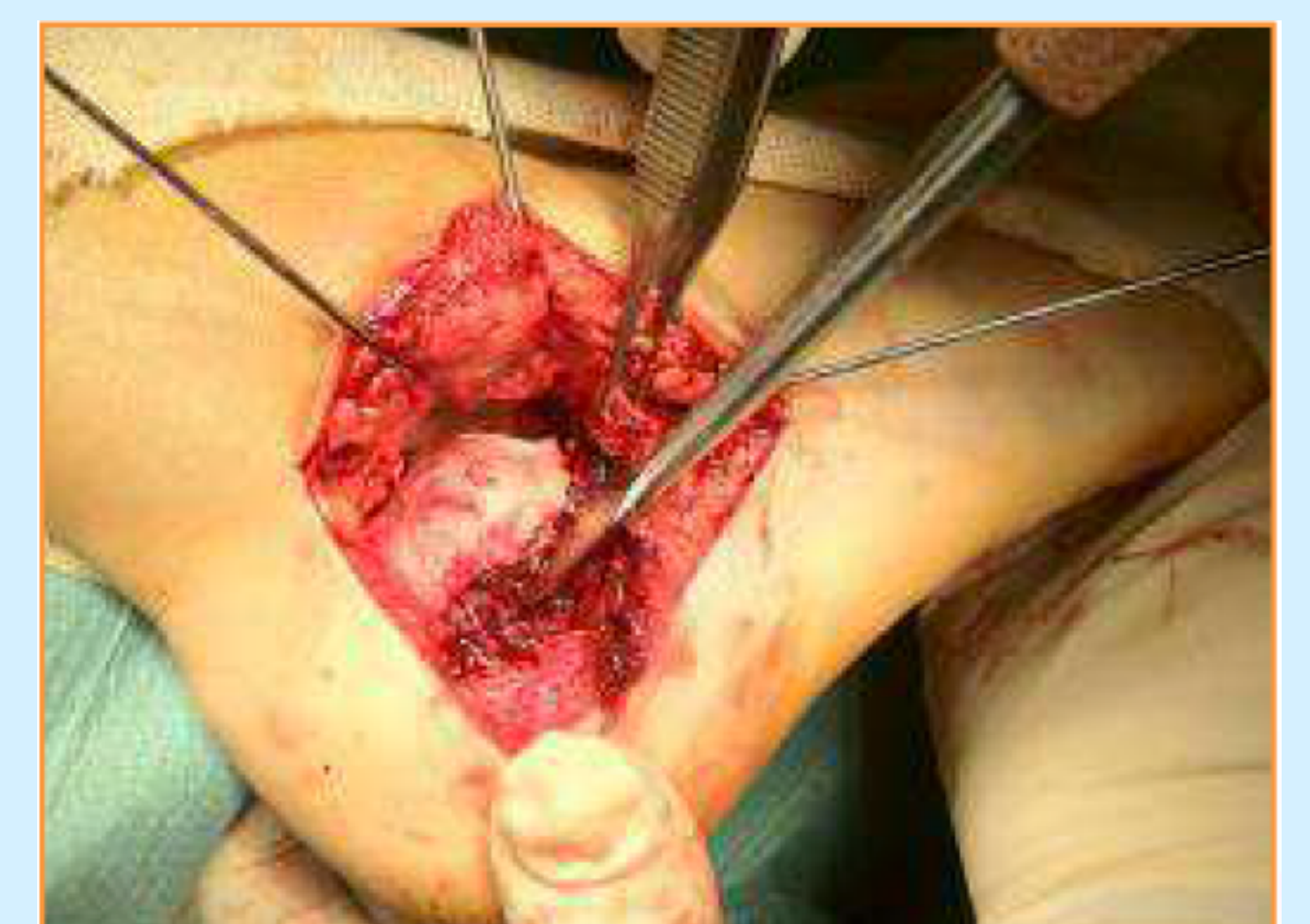

OBJETIVO

Valorar los resultados de los pacientes con fracturas conminutas Sanders tipo IV tratados mediante Artrodesis subtalar primaria con reconstrucción del cuerpo del calcáneo.

MATERIAL Y MÉTODOS

- Análisis retrospectivo .
- 4 Pacientes (3 y 1).
- Edad media ♀ años. ♂
- Fracturas conminutas Sanders tipo IV. ➡



Artrodesis subtalar primaria

Técnica quirúrgica: Abordaje lateral en L estándar + Restauración de la longitud , altura, anchura y valgo del calcáneo + legrado superficies articulares + osteosíntesis con tornillos canulados y placa atornillada de calcáneo en la mayoría de los casos.



Artrodesis subtalar primaria como tratamiento en fracturas conminutas de calcáneo Sanders tipo IV.

Autores: **Sergio Hortelano Marco**, Pablo Vila Vives, Nicolás Correa González, Jonatan Alguacil Pinel, María Sánchez González, Vicente Vicent Carsí, Enrique Navarrete Faubel.

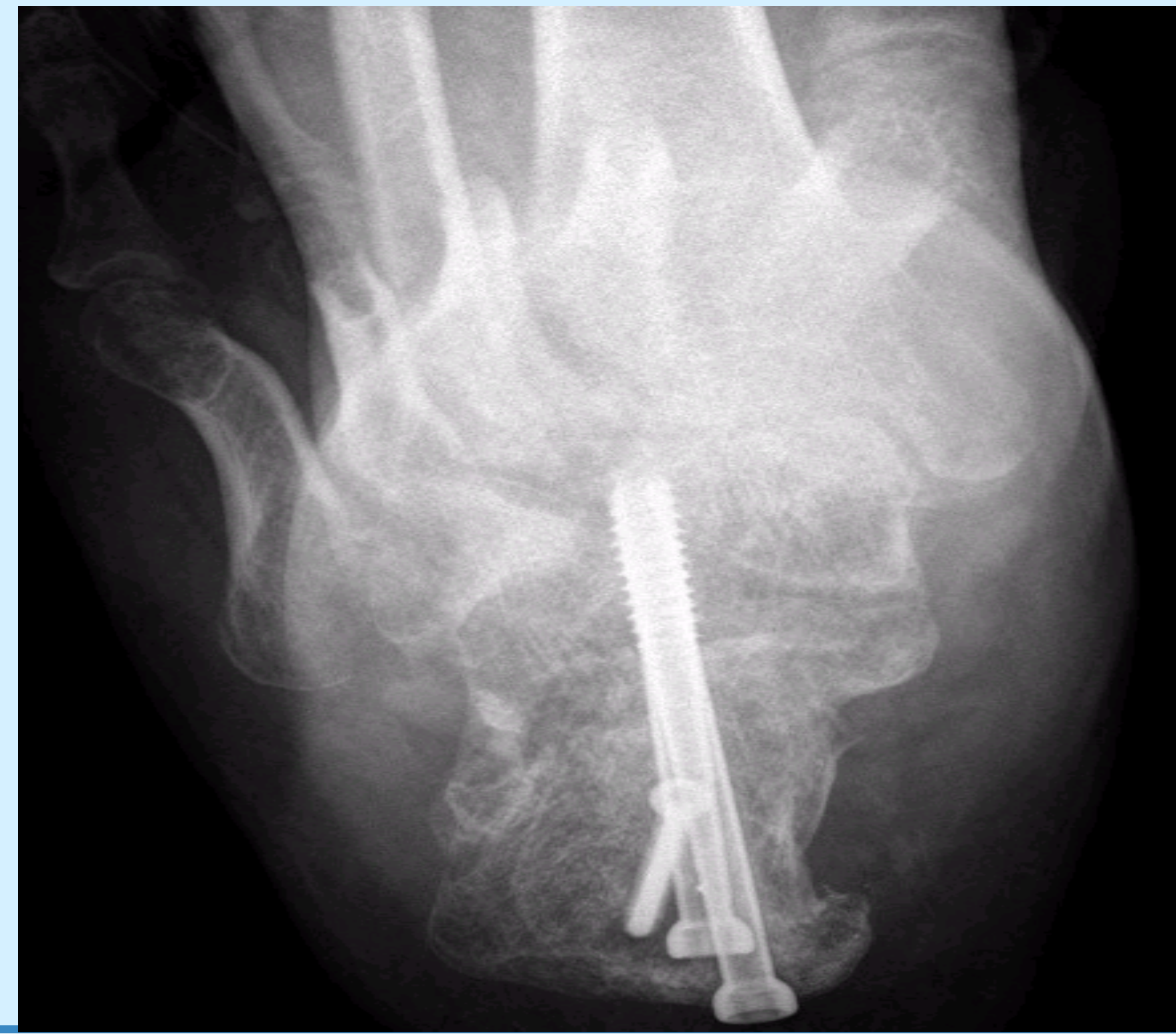
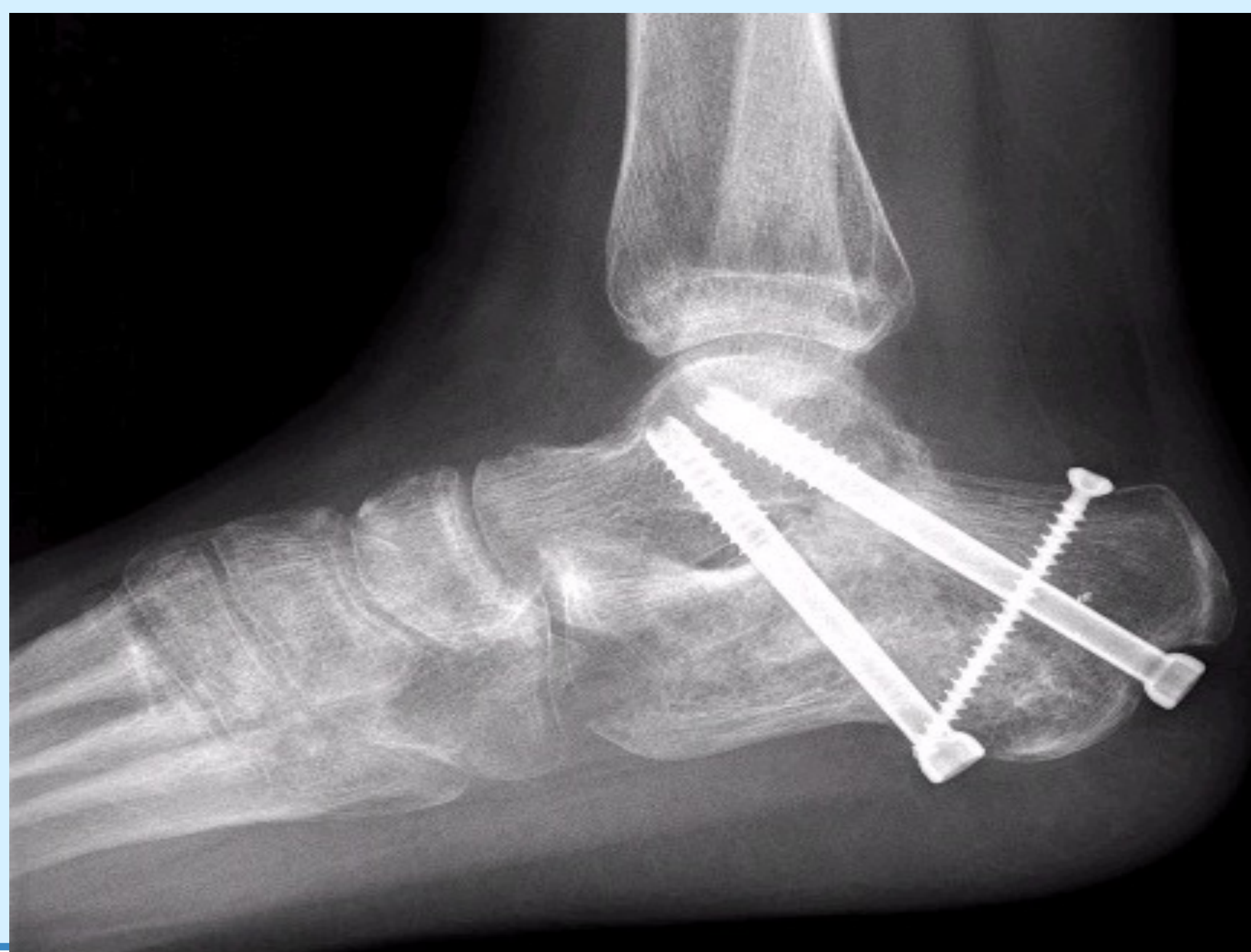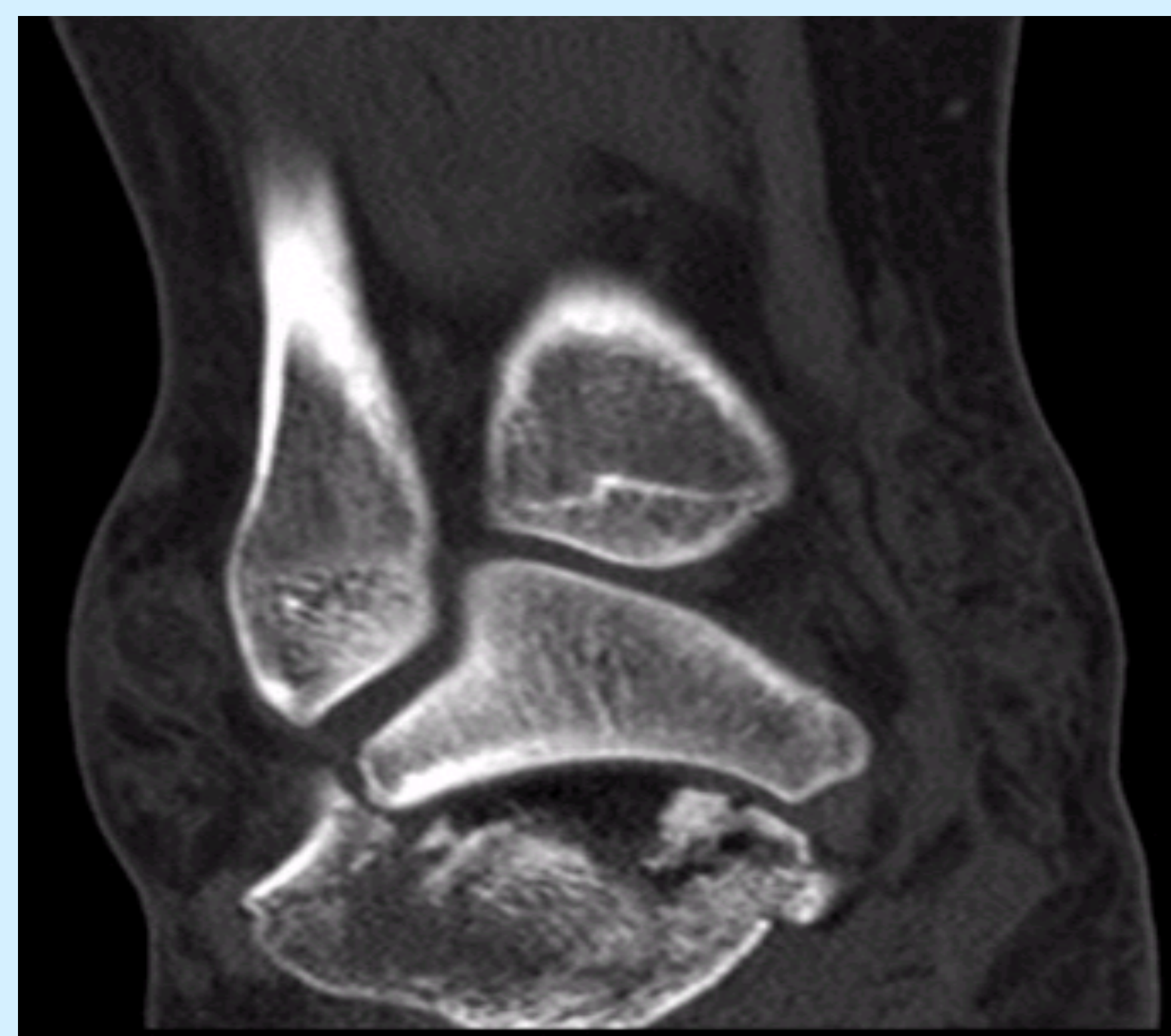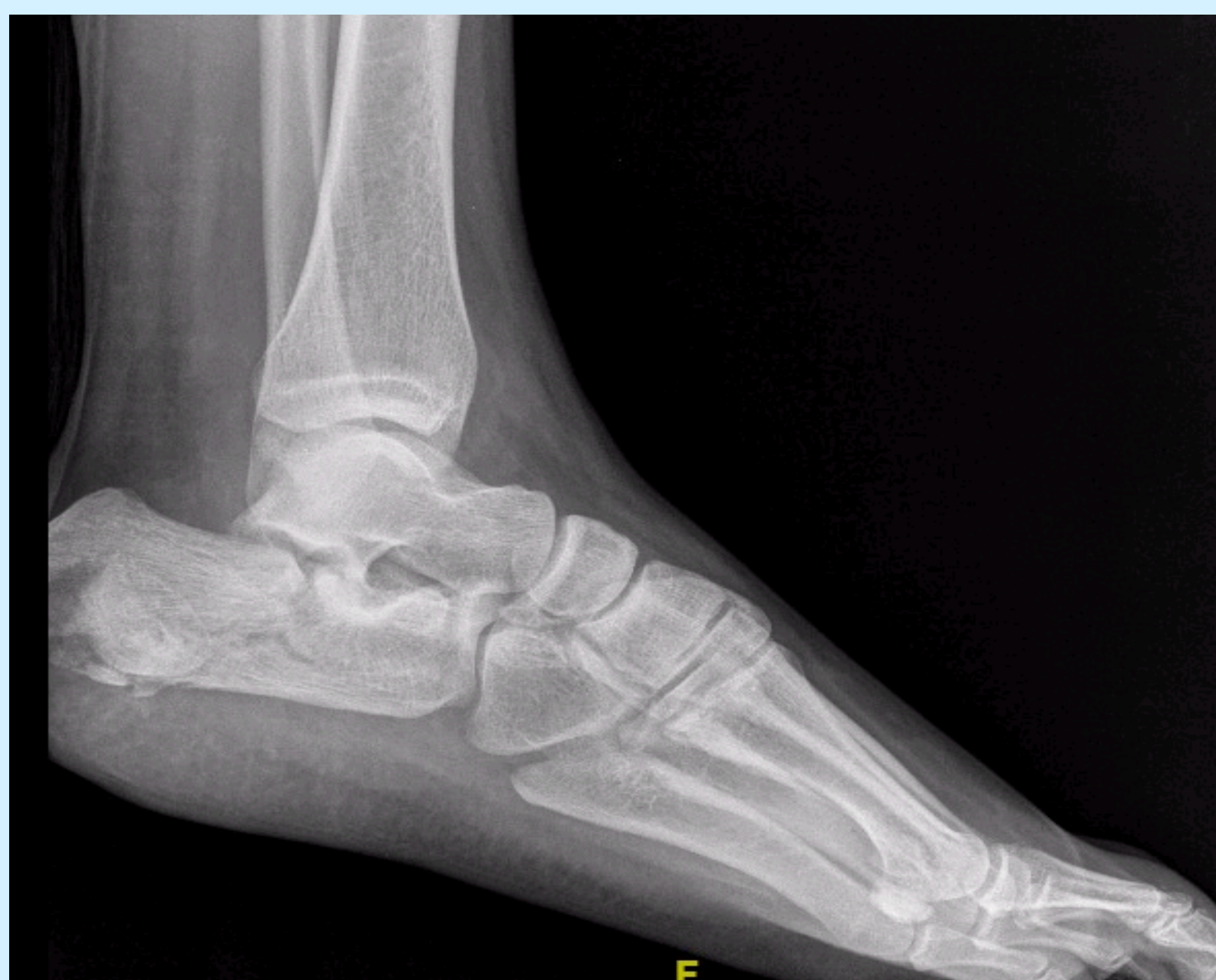RESULTADOS

- Consolidación ósea a los 4 meses (Confirmada con TAC).
- No complicaciones con la herida.
- 2 EMO de tornillos por molestias en punto de entrada.
- Seguimiento medio 15 meses.

1. Puntuación AOFAS postoperatoria 78.
2. No necesidad de nuevas cirugías.

RESULTADOS

1. Mujer 23 años

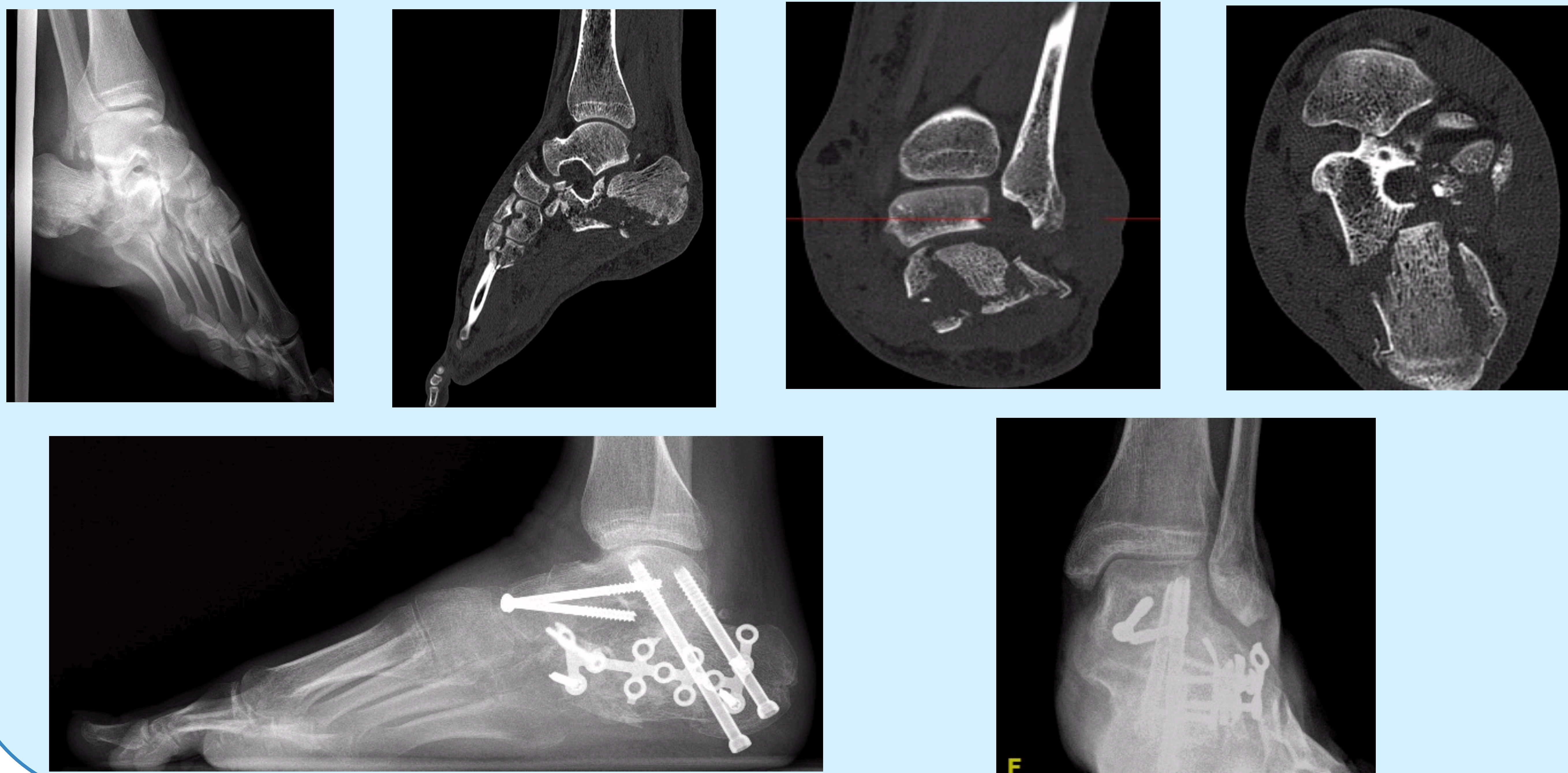


Artrodesis subtalar primaria como tratamiento en fracturas conminutas de calcáneo Sanders tipo IV.

Autores: Sergio Hortelano Marco , Pablo Vila Vives , Nicolás Correa González , Jonatan Alguacil Pinel ,
María Sánchez González ,Vicente Vicent Carsí, Enrique Navarrete Faubel.

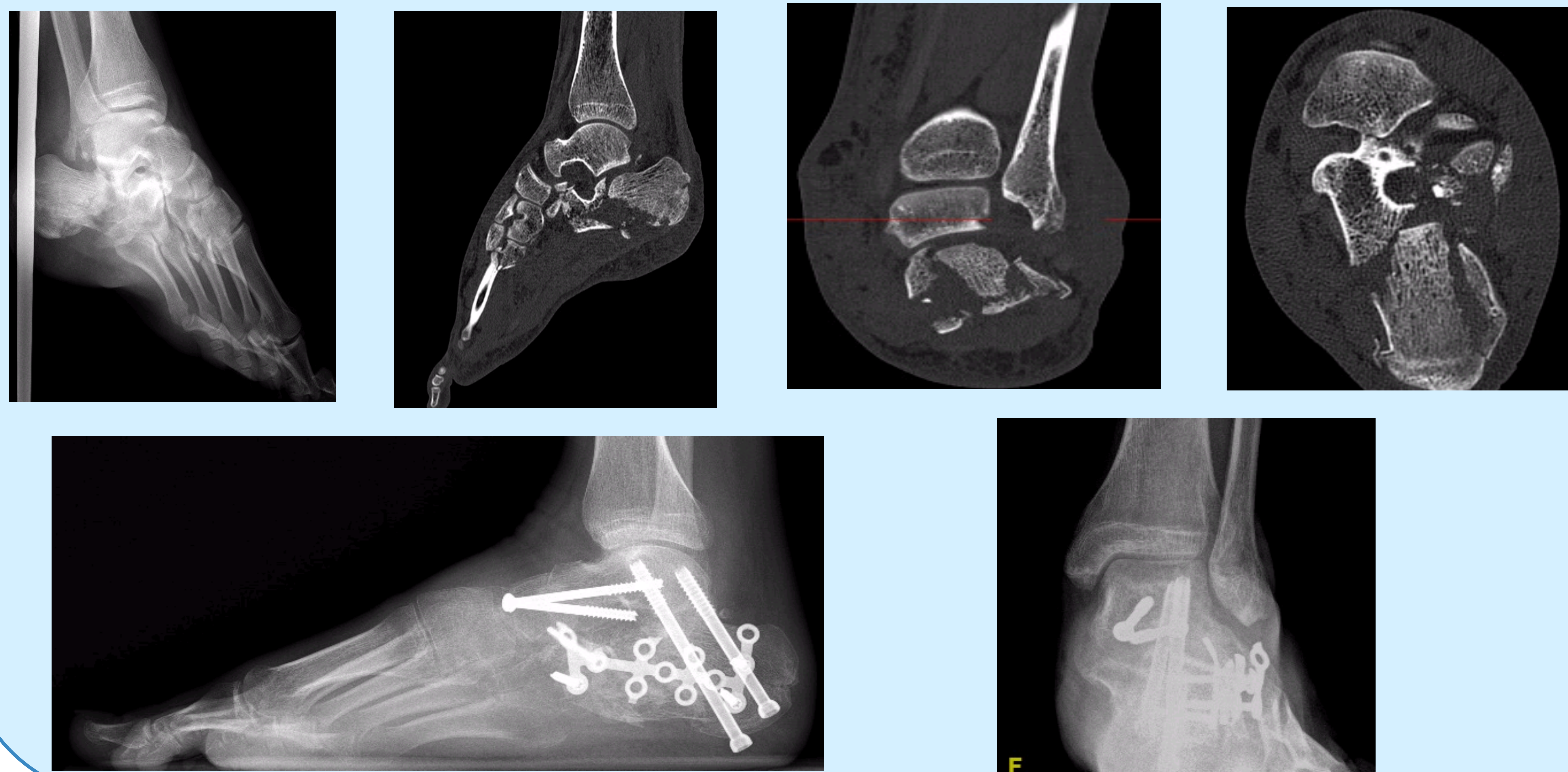
RESULTADOS

2. Varón 21 años



RESULTADOS

2. Varón 21 años

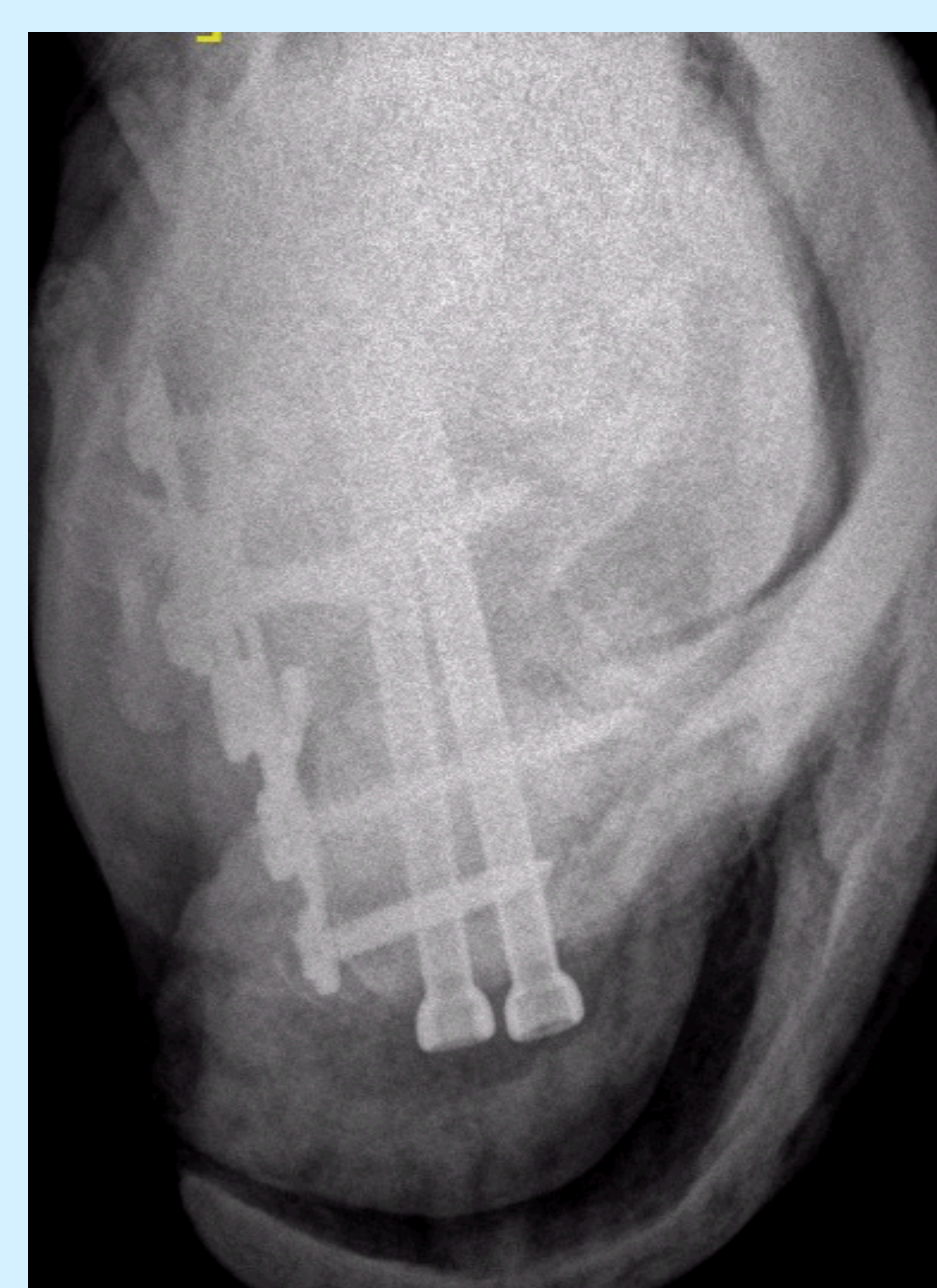
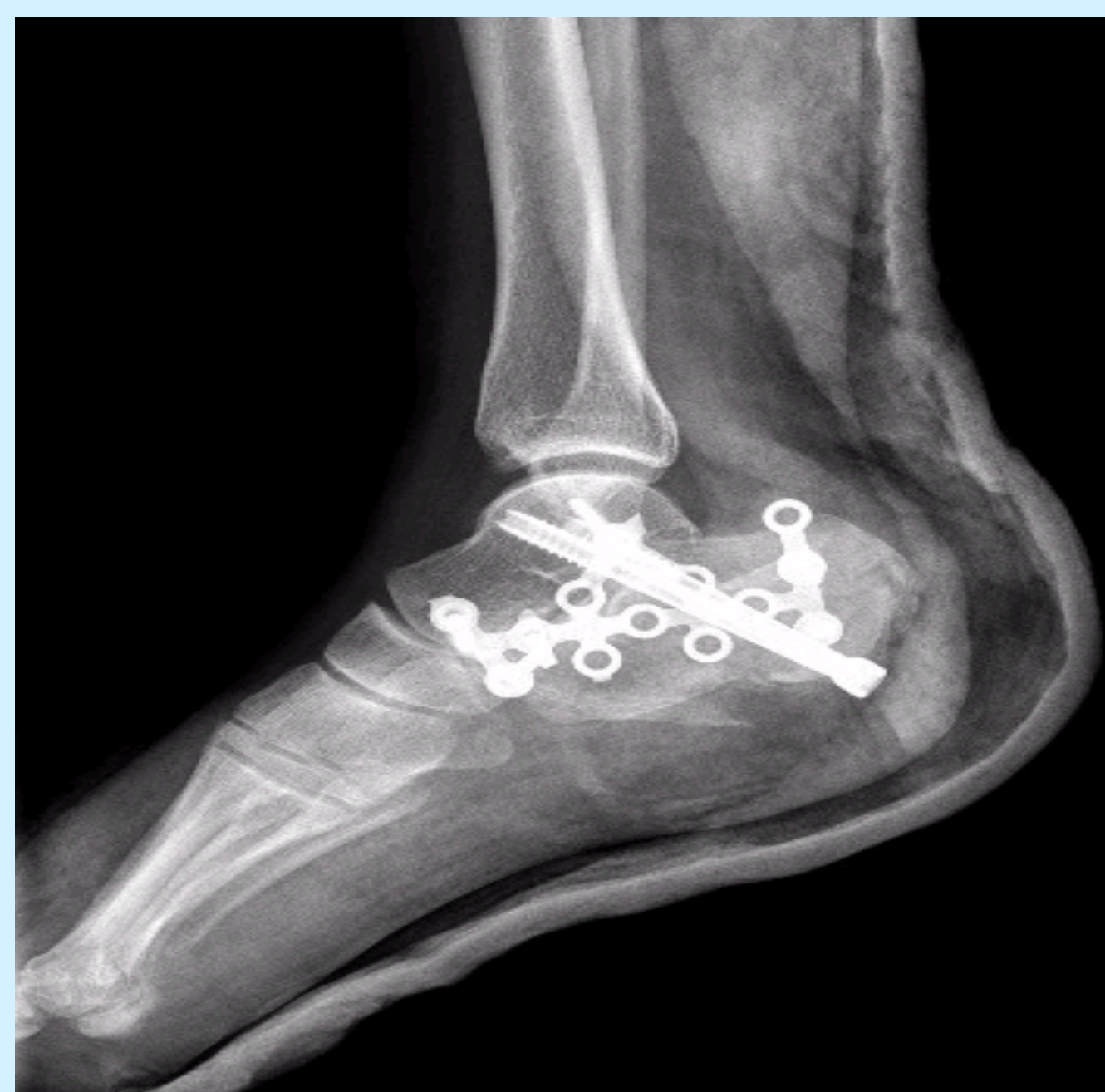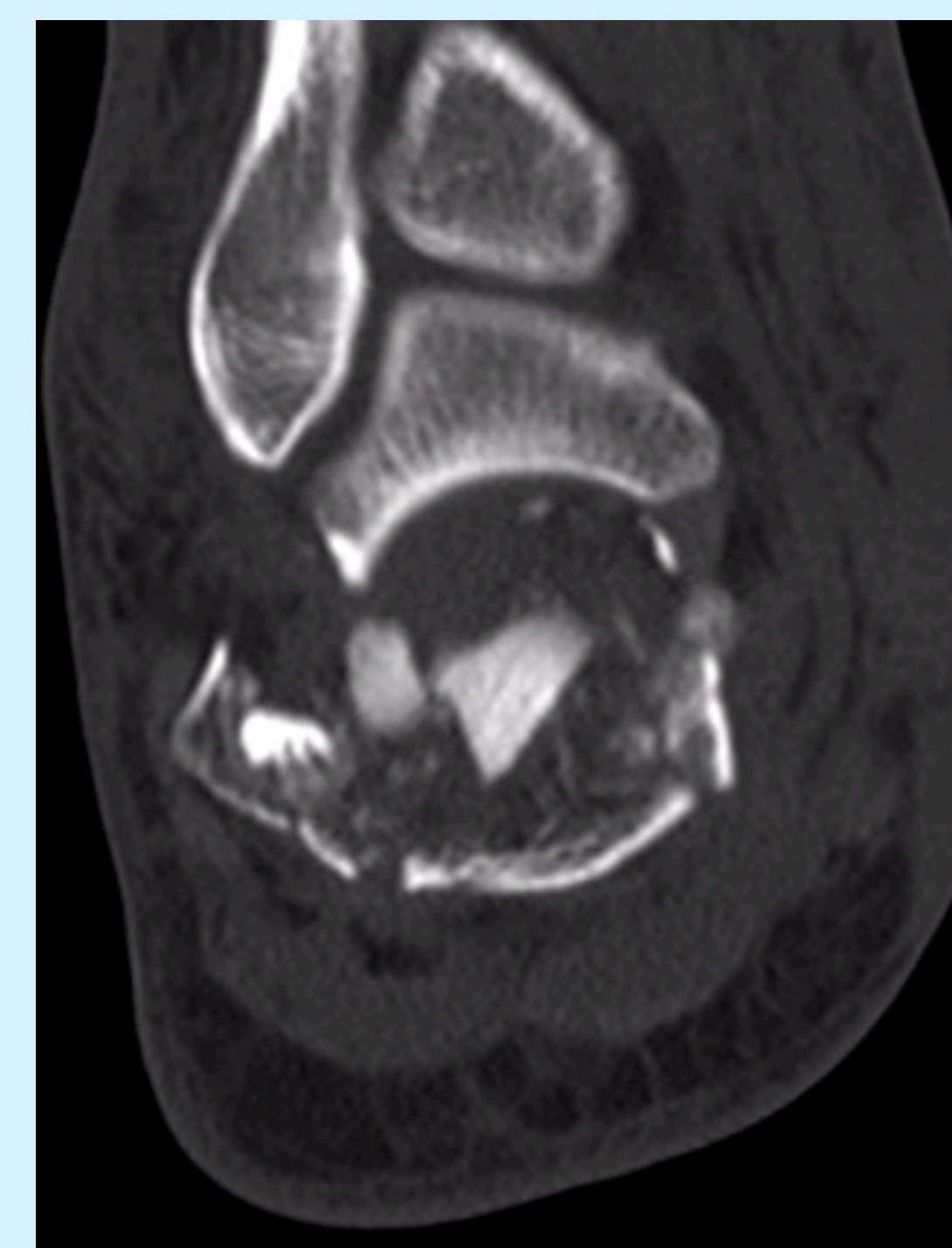
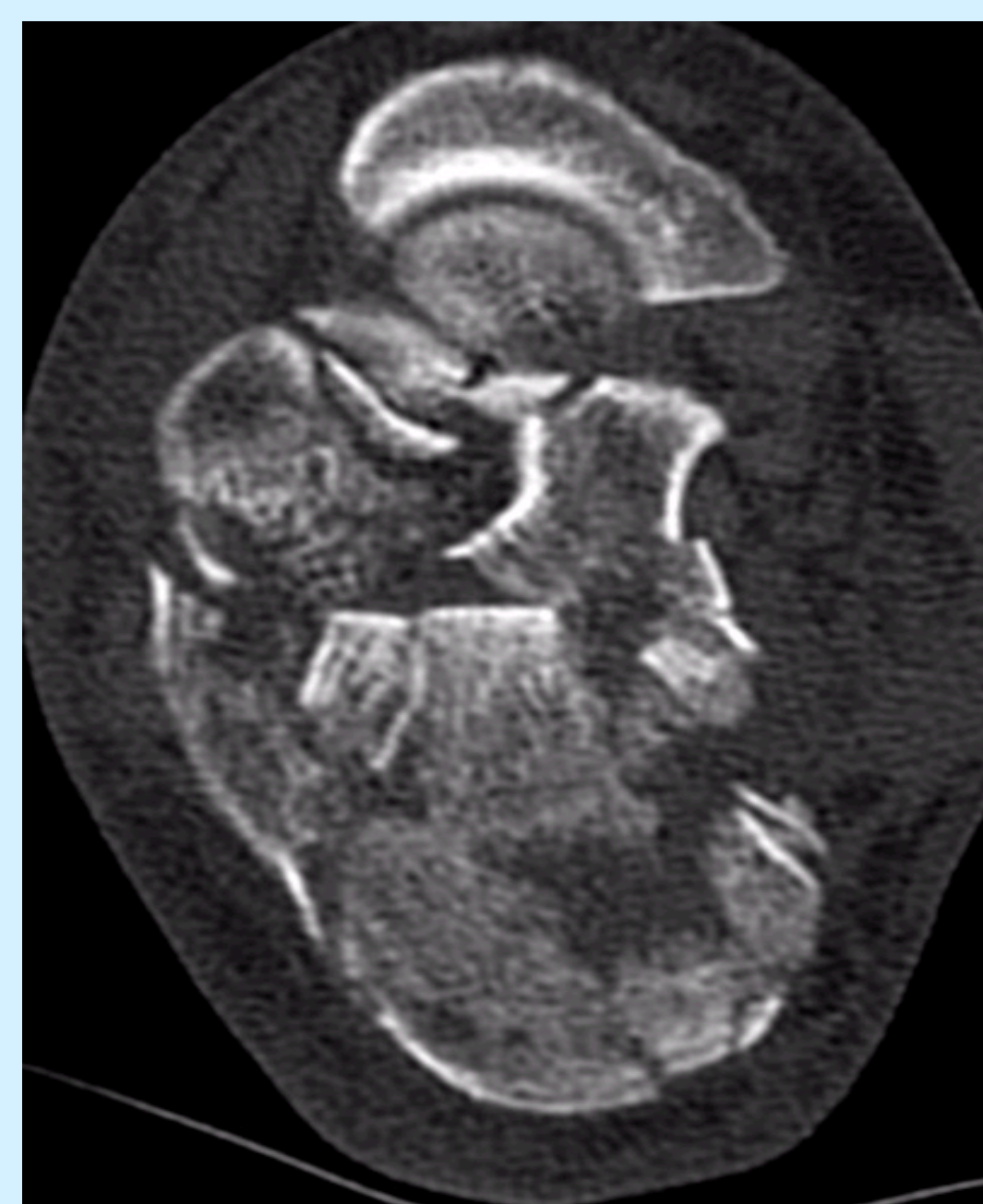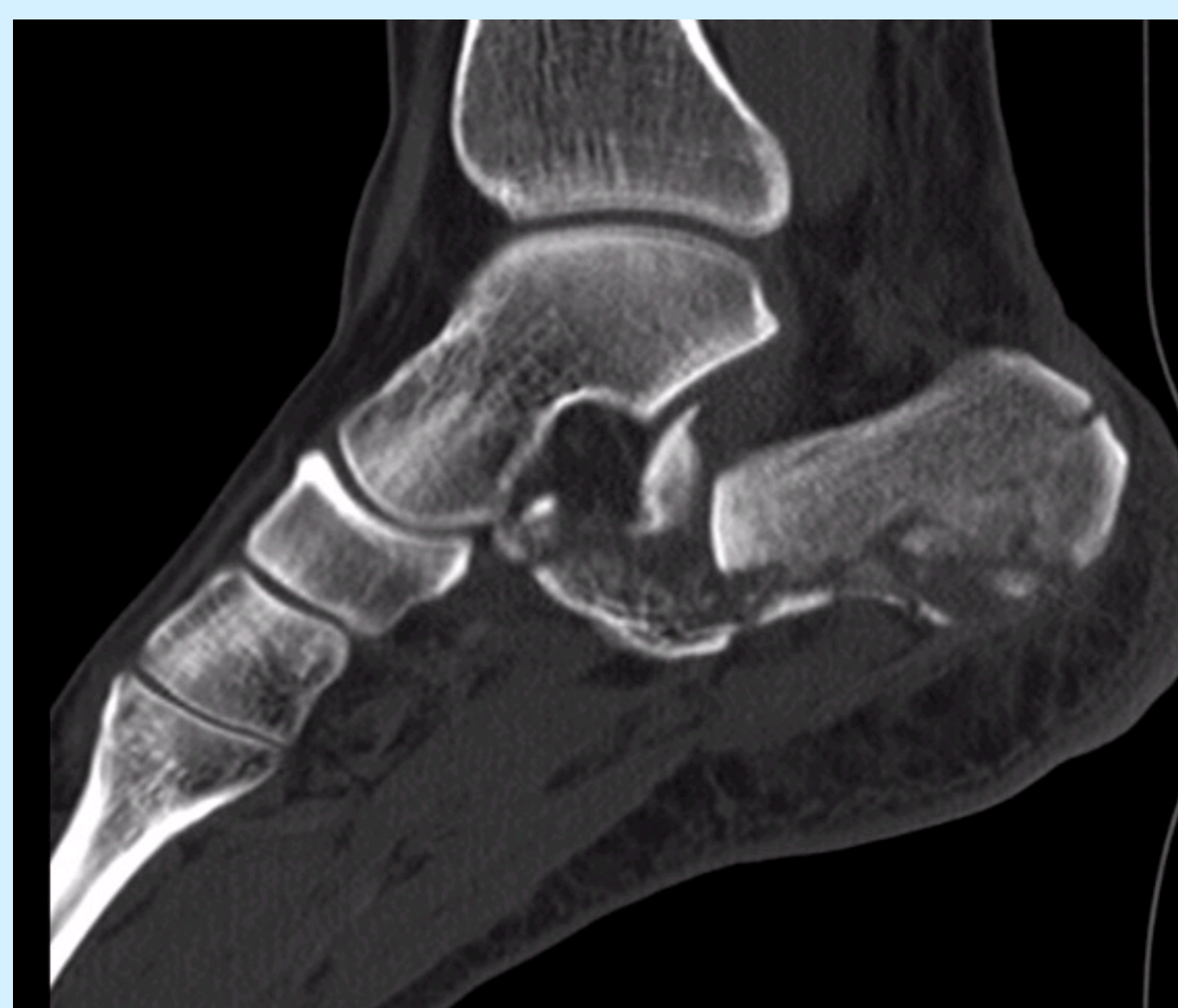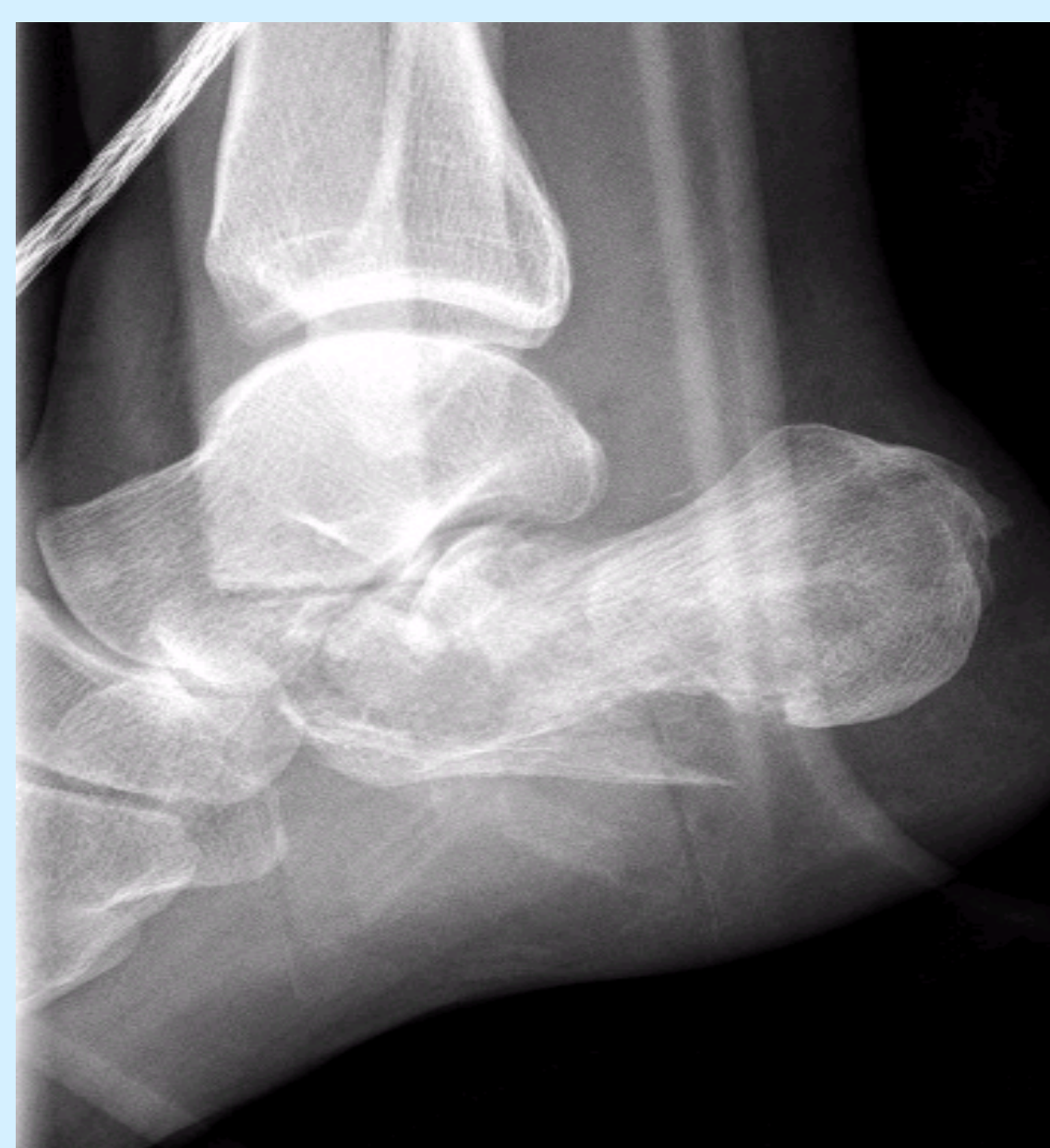


Artrodesis subtalar primaria como tratamiento en fracturas conminutas de calcáneo Sanders tipo IV.

Autores: **Sergio Hortelano Marco**, Pablo Vila Vives, Nicolás Correa González, Jonatan Alguacil Pinel, María Sánchez González, Vicente Vicent Carsí, Enrique Navarrete Faubel.

RESULTADOS

4. Mujer 35 años



CONCLUSIONES

La **ARTRODESIS SUBTALAR PRIMARIA** con reconstrucción inicial del cuerpo del calcáneo, como tratamiento de las fracturas conminutas de calcáneo tipo IV de Sanders, es una técnica que **obtiene buenos resultados** en nuestras manos, y evita cirugías posteriores, que son, sin duda, más complejas.

