

# SINDROME COMPARTIMENTAL AGUDO DEL PIE EN NIÑO DE 3 AÑOS A PROPÓSITO DE UN CASO

Mónica Fernández Álvarez, Mónica Rubio Lorenzo, Marta De Prado Tovar, Juan Fernández Rodríguez, María Dolores García Alfaro, Carmelo Arbona Jimenez.

**EDAD** 3 años **SEXO** ♂ **MOTIVO DE CONSULTA** ATROPELLO COCHE

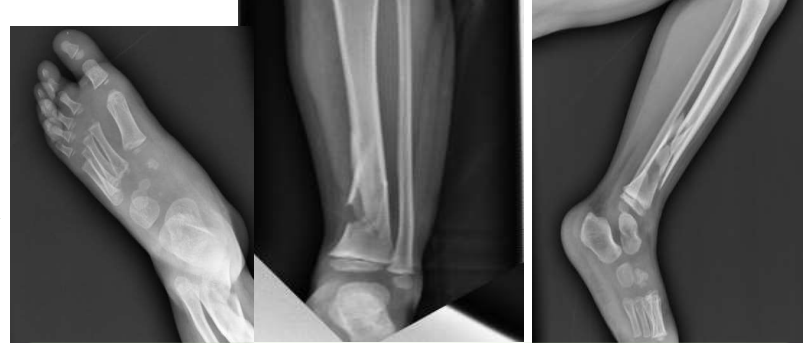**EXPLORACIÓN FÍSICA** Rueda del vehículo sobrepasa el pie izquierdo

Deformidad 1/3 distal de tibia izquierda.  
Edema en dorso pie  
Estado vasculonervioso conservado

**RADIOGRAFIAS AP+ LATERAL TIBIA**  
IZQ: Fractura de 1/3 distal

## PRUEBAS COMPLEMENTARIAS

**RADIOGRAFIAS AP PIE IZQUIERDO** →  
No fracturas



## TRATAMIENTO

**ORTOPÉDICO** Inmovilización con férula

**EVOLUCIÓN** ▶ 4 HORAS después...

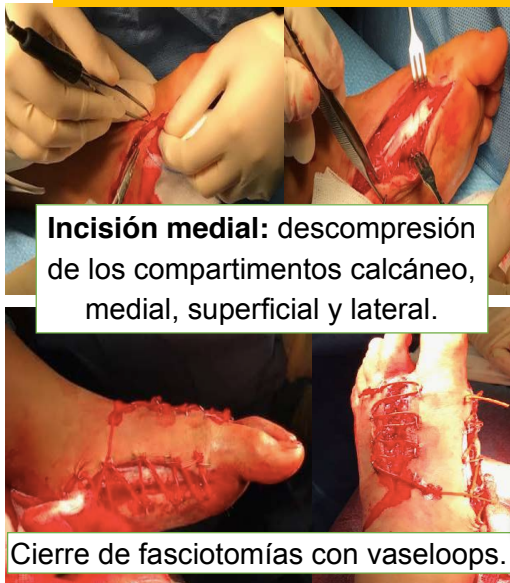**DOLOR NO CONTROLADO CON ANALGESIA**  
**DOLOR A LA FLEXIÓN PASIVA DEDOS**

Medición **PRESIÓN**  
**INTRACOMPARTIMENTAL** > 55mmHg

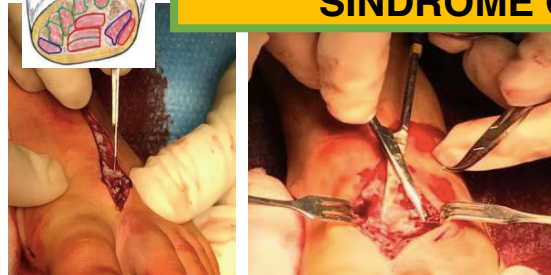
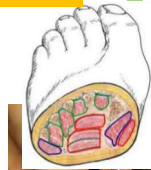**FASCIOTOMIAS URGENTES** ←

+  
**EDEMA EN DORSO PIE**  
+  
**PIEL BRILLANTE, TENSA**

**SOSPECHA DE**  
**SINDROME COMPARTIMENTAL**



**Incisión medial:** descompresión  
de los compartimentos calcáneo,  
medial, superficial y lateral.



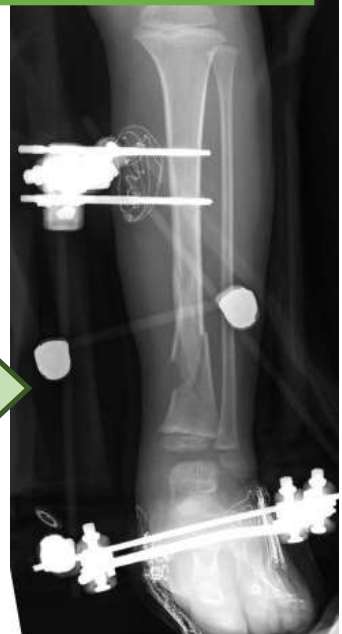**Incisión dorso-medial:** entre primer-segundo  
metatarsianos para descomprimir 1er+2º  
interóseos dorsal y compartimento plantar.

**FIJACIÓN EXTERNA** →

**EVOLUCIÓN SATISFACTORIA**

- Cierre directo fasciotomías 6 días
- Retirada fijador externo 6 semanas

- ▶ **REHABILITACIÓN**
- ▶ **CONTROL** clínico+radiográfico



6 meses

## PACIENTES PEDIÁTRICOS

-Menor capacidad de comunicación

-Hallazgos clínicos+objetivos=diagnóstico+ tratamiento

**URGENCIA**

## BIBLIOGRAFIA

Síndrome compartimental agudo en el pie. Dalmáu-Coll R, Franco-Gómez D, Codina-Granóy J, Vega García Concomitant unilateral post-traumatic leg and foot compartment syndrome in a 5 years-old child – Case report. Aissam Elmhiregh \*, Adel El Feghih, Khaled Faraj. Orthopedic department-Hamad general hospital, Doha, Qatar

Acute traumatic compartment syndrome of the foot in children. Christopher bibbo, do, Sheldon s.lin, md, Frank J. Cunningham, md. Pediatric emergency care.

Acute Traumatic Compartment Syndrome in Pediatric Foot: A Systematic Review and Case Report. Kelly Wallin, DPM, FACFAS, Hienvu Nguyen, DPM, FACFAS, Lindsay Russell, DPM, FACFAS, Daniel K. Lee, DPM, PhD, FACFAS. The Journal of Foot & Ankle Surgery