

PSEUDOANEURISMA DE LA ARTERIA FEMORAL SUPERFICIAL TRAS ENCLAVADO CÉFALO-MEDULAR CON SISTEMA GAMMA3 EN UNA FRACTURA INTERTROCANTÉREA

S. Pérez Ortiz, B. Alastrué Giner, C. Martínez Pérez, M. Gallego Cruz

INTRODUCCIÓN

- Las fracturas de cadera son una **patología de incidencia creciente** debido al aumento de esperanza de vida [1].
- En las fracturas intertrocantéreas, el tratamiento recomendado es la **reducción y fijación interna** [2].
- Las **complicaciones vasculares** en este tipo de fracturas son **raras**, y pueden deberse a lesión por fragmentos óseos [3] o durante la intervención quirúrgica de forma yatrogénica [4].

MATERIAL Y MÉTODO

- Paciente de 84 años con una **fractura intertrocantérea de fémur derecho tipo 31A1.2**[2, 4, 9] [5, 6].
- Se decide intervenir quirúrgicamente a la paciente mediante reducción y fijación interna de la fractura con un **clavo Gamma3® (Stryker®)**.
- Se realiza bajo raquí anestesia, con la paciente colocada en mesa de tracción y reduciendo la fractura mediante maniobras de **tracción, adducción y rotación interna** del miembro derecho.
- Previo al brocado del orificio para el tornillo de bloqueo distal, **se corrige la rotación interna sin devolver el miembro a su posición neutra**.
- No se aprecian alteraciones en el registro de las constantes** de la paciente intraoperatoriamente **ni se produce sangrado excesivo**.
- Se comienza en el postoperatorio con el tratamiento de heparina de bajo peso molecular (bemiparina 3.500 UI/24 horas) para prevenir accidentes tromboembólicos y se comprueba el **correcto posicionamiento del material de osteosíntesis** en la radiografía (Rx) de control postoperatorio.
- En el postoperatorio, la paciente refiere dolor en el tercio medio del fémur y desarrolla un hematoma en la cara lateral de vasto externo.
- Se produce una situación clínica de anemia que precisa la transfusión de 7 unidades de concentrados de hematíes (UCH) a lo largo de 12 días, sin conseguir un adecuado rendimiento postransfusional.
- Ante la sospecha de una lesión vascular, se realiza una tomografía computarizada (TC) con contraste donde se objetiva un pseudoaneurisma en la arteria femoral superficial derecha próximo al tornillo de bloqueo distal

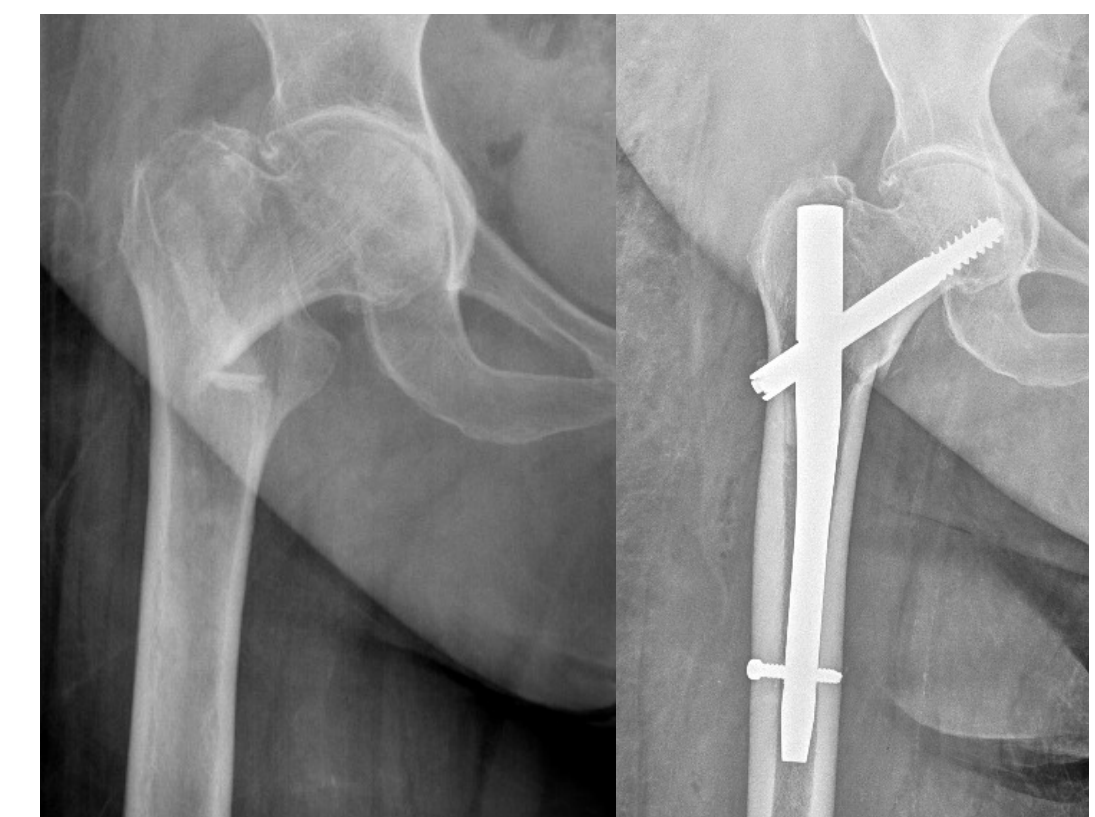

Fig. 1: radiografía anteroposterior de fémur derecho: fractura intertrocantérea tipo 31A1.2[2, 4, 9] (izquierda: imagen preoperatoria; derecha: imagen postoperatoria)

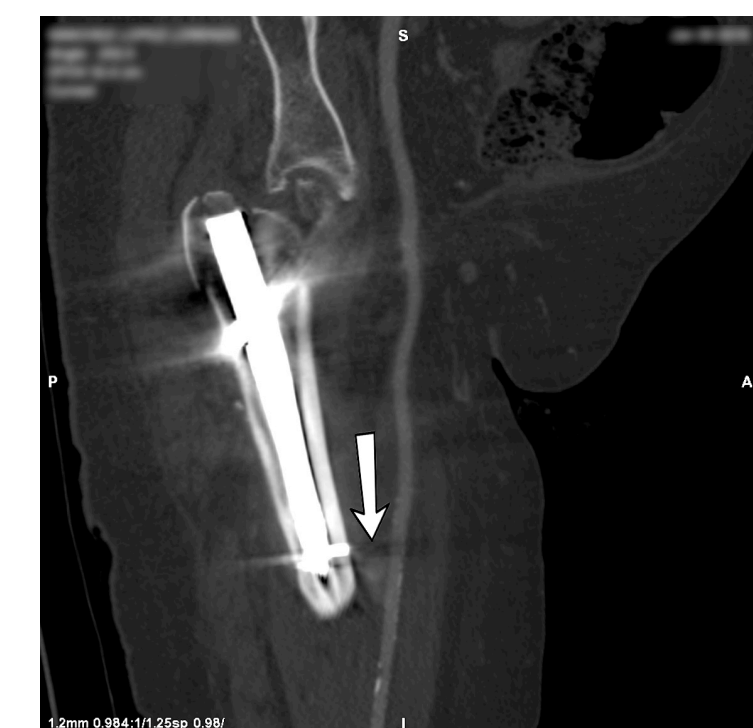

Fig. 2: pseudoaneurisma de la arteria femoral superficial (señalado con flecha)

RESULTADOS

- Se introdujo una endoprótesis cubierta Gore® Viabahn® de 6x50mm con posterior remodelado de balón de angioplastia transluminal percutánea (ATP) de 7x40mm para excluir el pseudoaneurisma. Se comprobó que el tornillo no lesionaba la arteria por lo que no fue retirado.
- Tras ello, se produjo una reabsorción del hematoma y una normalización de las cifras de hemoglobina (HB), precisando una única transfusión de 1 UCH posterior.




Fig. 3: identificación del pseudoaneurisma (izquierda), introducción de endoprótesis y remodelado (centro) y comprobación de correcto aislamiento del pseudoaneurisma (derecha)

DISCUSIÓN

- Las **lesiones vasculares yatrogénicas** tras el enclavado endomedular en las fracturas de cadera son una **complicación rara** [4].
- La causa fundamental de la formación de pseudoaneurismas en esta patología es la **lesión arterial con la broca o tornillos** [7].
- Uno de los factores que aumenta el riesgo de lesión yatrogénica de la arteria femoral es la **ausencia de corrección de la rotación interna y adducción en la maniobra de bloqueo distal del clavo**. Yang et al. describen que ésta se sitúa a 14 mm del fémur cuando se encuentra en posición neutra, pero que se acerca hasta los 5 mm cuando no corregimos la posición [1].
- La **tumefacción de partes blandas junto al apoyo perineal**, contribuyen a una mayor proximidad de las estructuras vasculares al fémur.

CONCLUSIÓN

- La corrección de la rotación interna y adducción del miembro del paciente previo al bloqueo distal junto con precaución en la maniobra de brocado son fundamentales para prevenir lesiones vasculares yatrogénicas

BIBLIOGRAFÍA

- Yang KH, Yoon CS, Park HW, Won JH, Park SJ. Position of the superficial femoral artery in closed hip nailing. Arch Orthop Trauma Surg. 1 de abril de 2004;124(3):169-72.
- Hesse B, Gächter A. Complications following the treatment of trochanteric fractures with the gamma nail. Arch Orthop Trauma Surg. diciembre de 2004;124(10):692-8.
- Kizilates U, Nagesser SK, Krebbers YMJ, Sonneveld DJA. False aneurysm of the deep femoral artery as a complication of intertrochanteric fracture of the hip: options of open and endovascular repairs. Perspect Vasc Surg Endovasc Ther. diciembre de 2009;21(4):245-8.
- Grimaldi M, Courvoisier A, Tonetti J, Vouaillat H, Merloz P. Superficial femoral artery injury resulting from intertrochanteric hip fracture fixation by a locked intramedullary nail. Orthop Traumatol Surg Res. septiembre de 2009;95(5):380-2.
- Kellam JF, Meinberg EG, Agel J, Karam MD, Roberts CS. Introduction: Fracture and Dislocation Classification Compendium-2018: International Comprehensive Classification of Fractures and Dislocations Committee. J Orthop Trauma. enero de 2018;32 Suppl 1:S33-44.
- Femur. J Orthop Trauma. enero de 2018;32 Suppl 1:S33-44.
- Ebong WW. False aneurysm of the profunda femoris artery following internal fixation of an intertrochanteric femoral fracture. Injury. febrero de 1978;9(3):249-51.

