

Consecuencias del diagnóstico tardío de una lesión ósea en cabeza humeral.

Diez López, Lorea; Azpiazu Maseda, Carlos Elías; Merino Pérez, Josu; Hernández González, Nerea; Arteagoitia Colino, Iraia; Areizaga Hernández, Luis Maria.

Hospital Universitario de Cruces

Introducción:

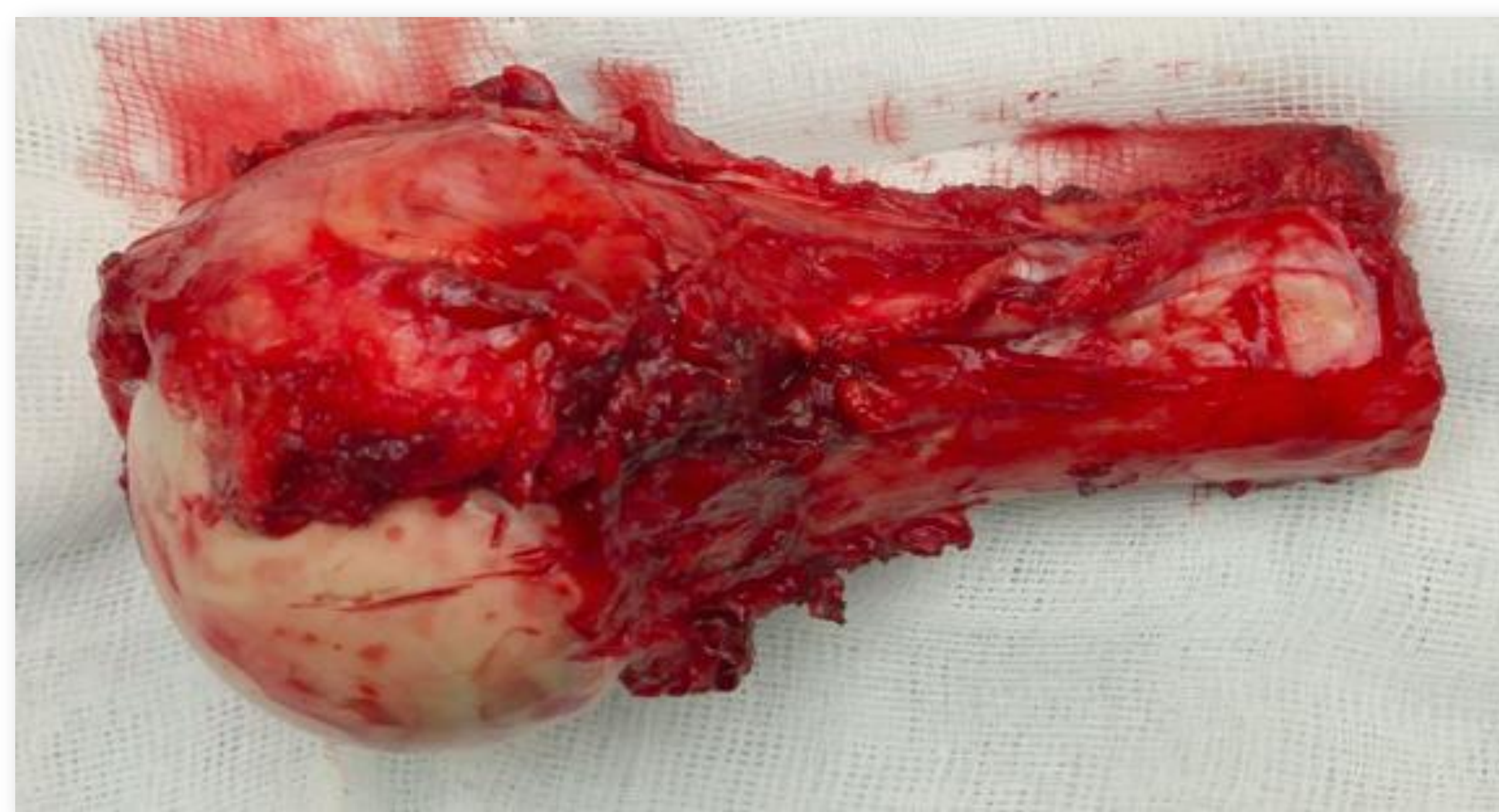
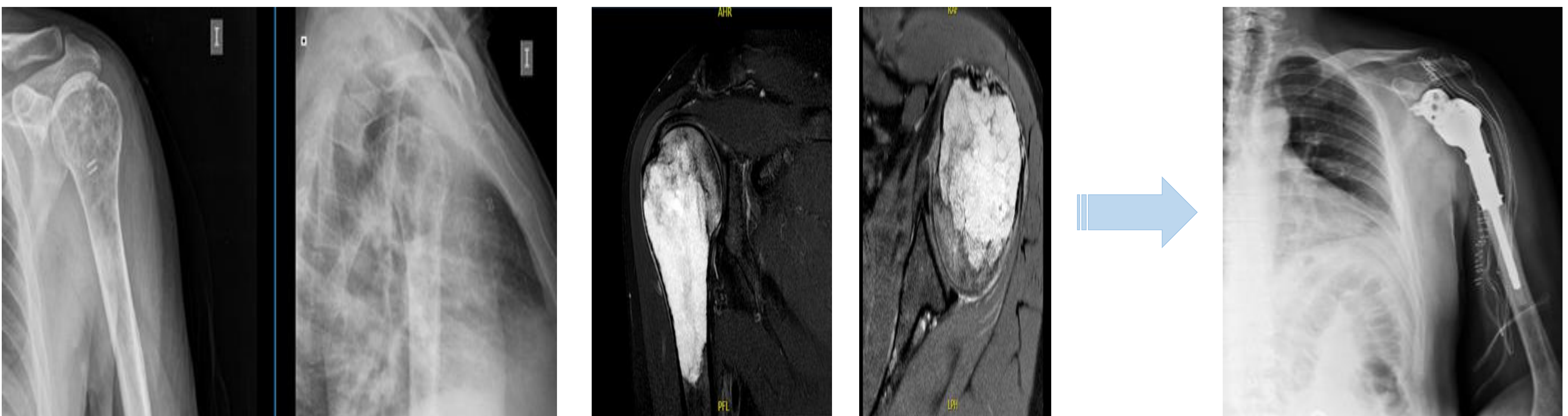
Los tumores óseos pueden pasar desapercibidos radiológicamente. La realización de pruebas complementarias adicionales puede evitar errores. Pero si su realización se demora, las consecuencias pueden ser nefastas para el paciente.

Objetivos:

Presentar un caso en el que la demora diagnóstica ha conllevado importantes consecuencias en el tratamiento del paciente.

Material y metodología:

Varón de 41 años con omalgia izquierda de 1 año de evolución con mal control analgésico. Valorado por el Servicio de Rehabilitación, no objetivan lesión radiológica ósea. Por lo que se solicita resonancia magnética donde se informa de lesión ósea. Tras completar el estudio se diagnostica de un condrosarcoma en cabeza humeral grado II. Se procede a resección amplia y reconstrucción mediante prótesis tumoral invertida.



Resultados:

A los 3 meses de evolución, en el estudio de extensión se objetiva recidiva ganglionar.

Conclusiones:

El retraso en la realización de pruebas diagnósticas en pacientes con dolores atípicos, a pesar de radiografías aparentemente normales, conlleva importantes consecuencias para los pacientes. Se recomienda que ante situaciones clínicas inusuales, no se demore la petición de pruebas diagnósticas complementarias.