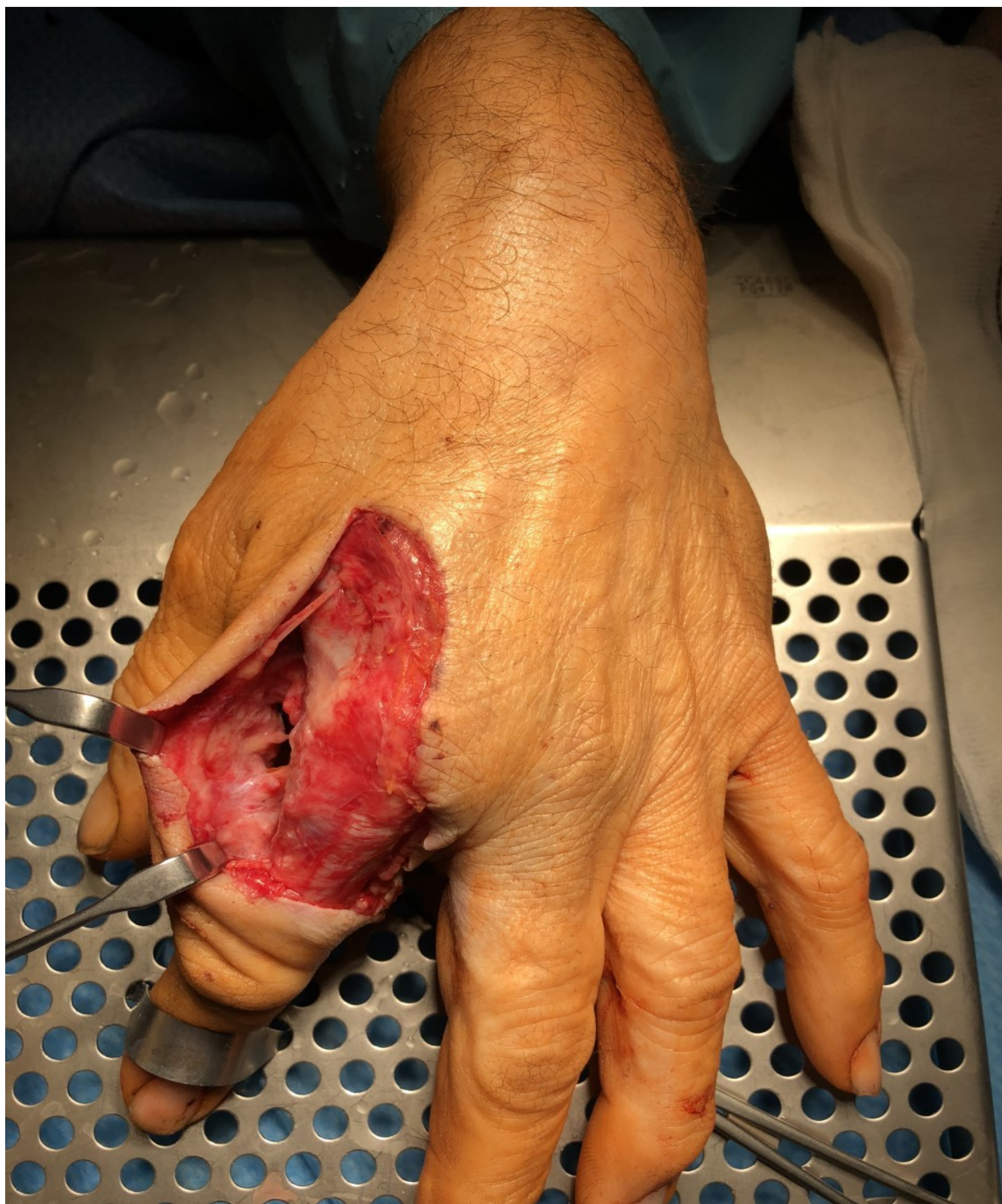

DEGLOVIN EN MIEMBRO SUPERIOR. A PROPÓSITO DE UN CASO

INTRODUCCIÓN:

Las lesiones por accidentes agrícolas representan un reto para el cirujano dada su complejidad y alta tasa de complicaciones. A menudo se trata de heridas contaminadas con importante afectación de partes blandas y pérdida de sustancia

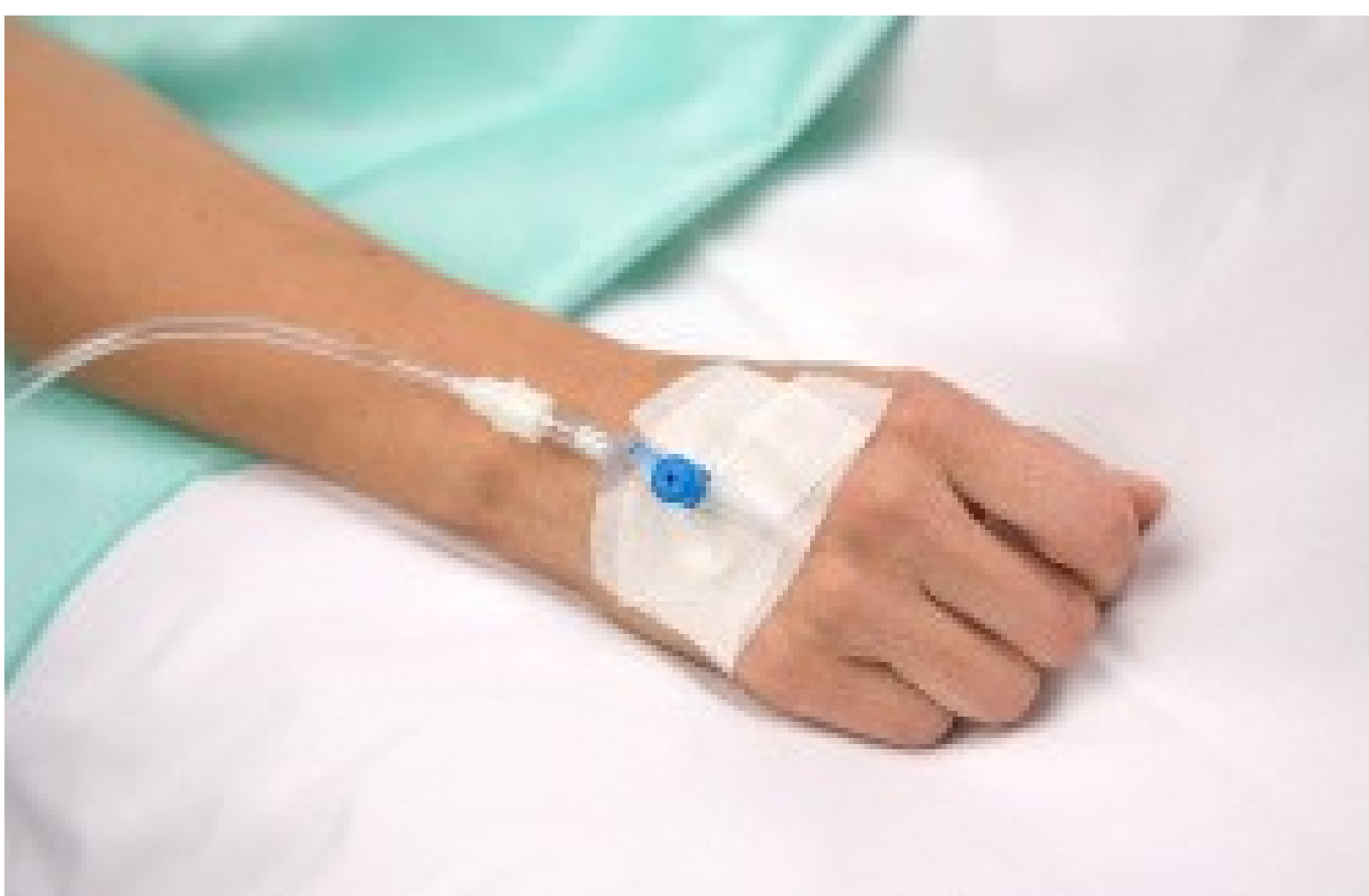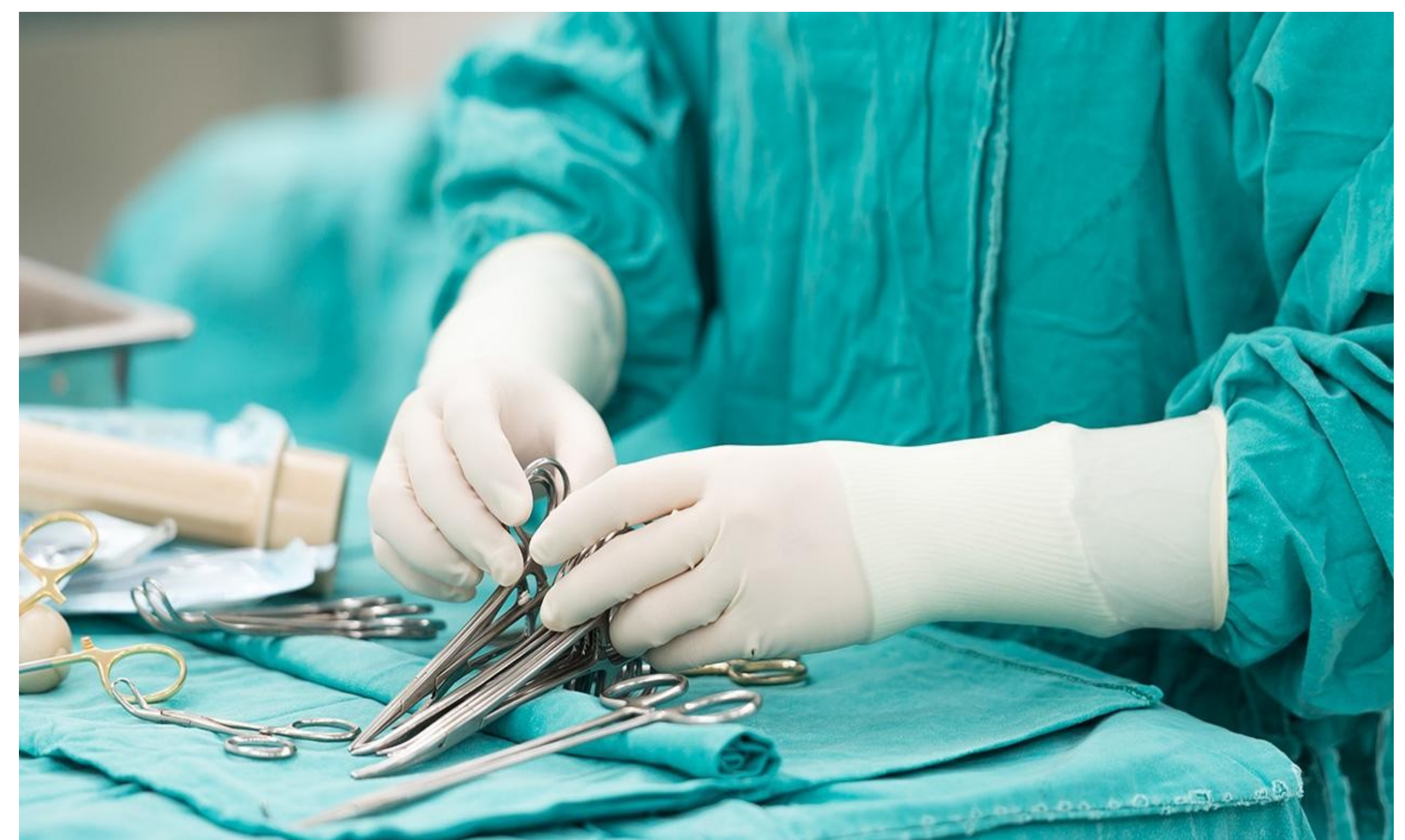


MATERIAL Y MÉTODOS:

Se trata de un paciente varón con antecedentes personales de hipertensión arterial que acude a urgencias con degloving casi completo del segundo dedo mano derecha al golpearle una rama de un árbol que estaba podando. A la exploración física presenta herida inciso-contusa muy contaminada con exposición de paquete vasculo-nervioso del segundo dedo, sin aparentes lesiones tendinosas.

RESULTADOS:

Se programa para cirugía urgente. Se realiza lavado con 6 litros de suero, refrescado de los bordes, extracción de restos de hojas y tierra y sutura con Prolene de la piel. El paciente permaneció hospitalizado 5 días con tratamiento antibiótico intravenoso (Cefazolina+ Metronidazol), siendo dado de alta con Augmentine vía oral durante 7 días. Las curas posteriores evolucionaron satisfactoriamente, no presentando problemas cutáneos ni alteraciones sensitivo-motoras.



CONCLUSIONES:

Las lesiones en el ámbito agrícola suelen acompañarse de importantes afectaciones de partes blandas y material contaminante. Las primeras horas tras el accidente son esenciales para el pronóstico de la lesión. Una correcta profilaxis antibiótica y un lavado quirúrgico minucioso disminuyen las posibilidades de presentar complicaciones.

AUTORES:

Carlos Fernández Álvarez, Melodía Molinero Montes, Ana Alfonso Fernández, Ciro Santos Ledo, Luis Alejandro Giraldo Vegas, Jose Eduardo Díez Pérez.
Hospital de Sierrallana

