

# TRATAMIENTO ORTOPEDICO DE LAS FRACTURAS DESPLAZADAS DE OLECRANON...

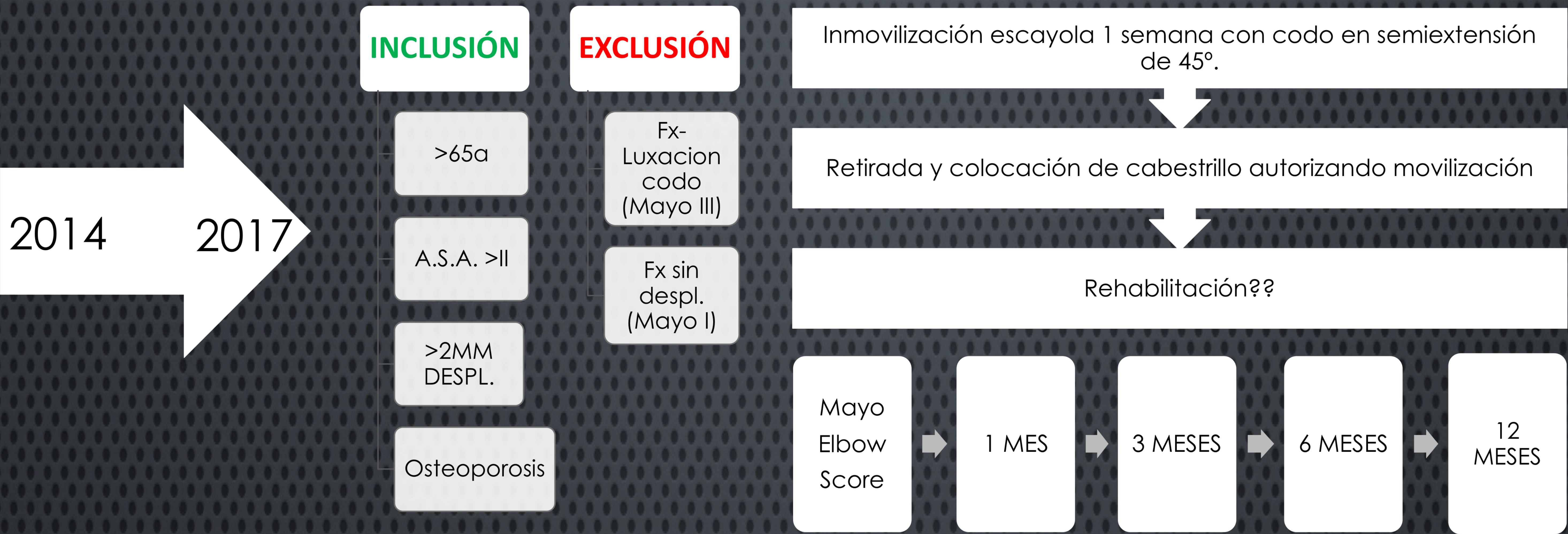## ¿ALTERNATIVA EN PERSONAS DE EDAD AVANZADA?

MORENO ROMERO.M, ALMODÓVAR DELGADO. J.A, VEGA RODRÍGUEZ.R,  
PÉREZ FERNÁNDEZ. S, GANDÍA CORREA. A, DE LA TORRE ESCUREDO. B

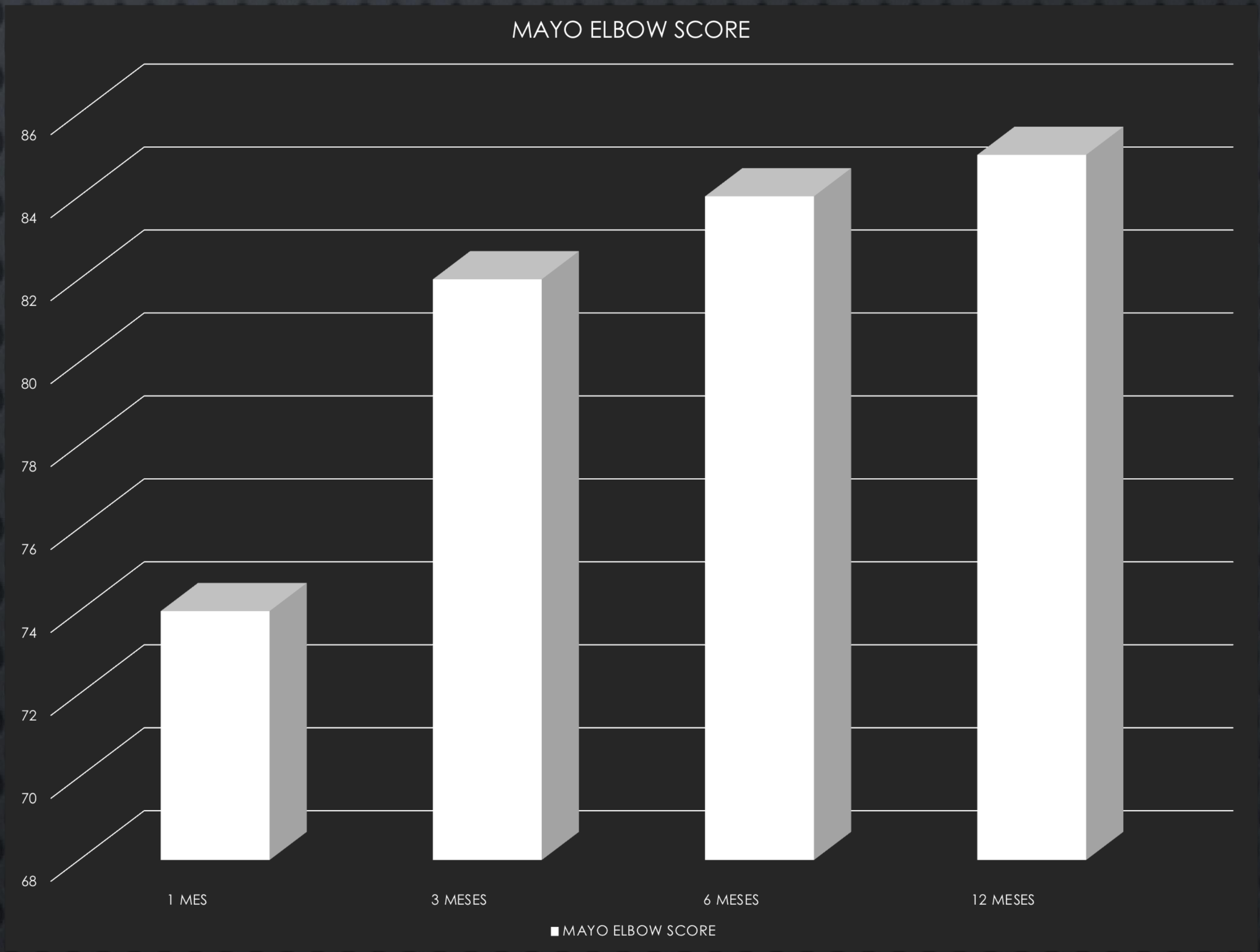
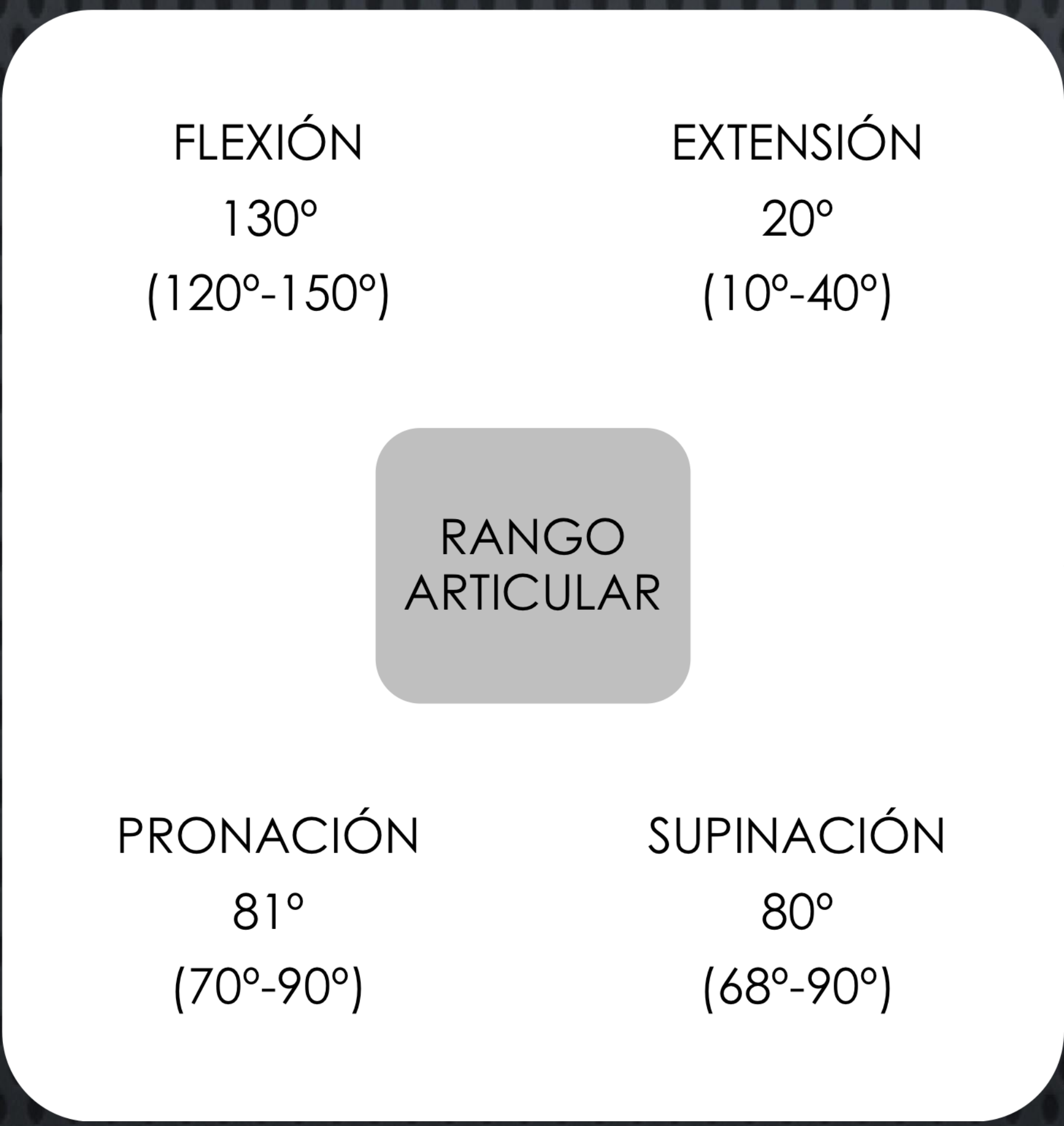
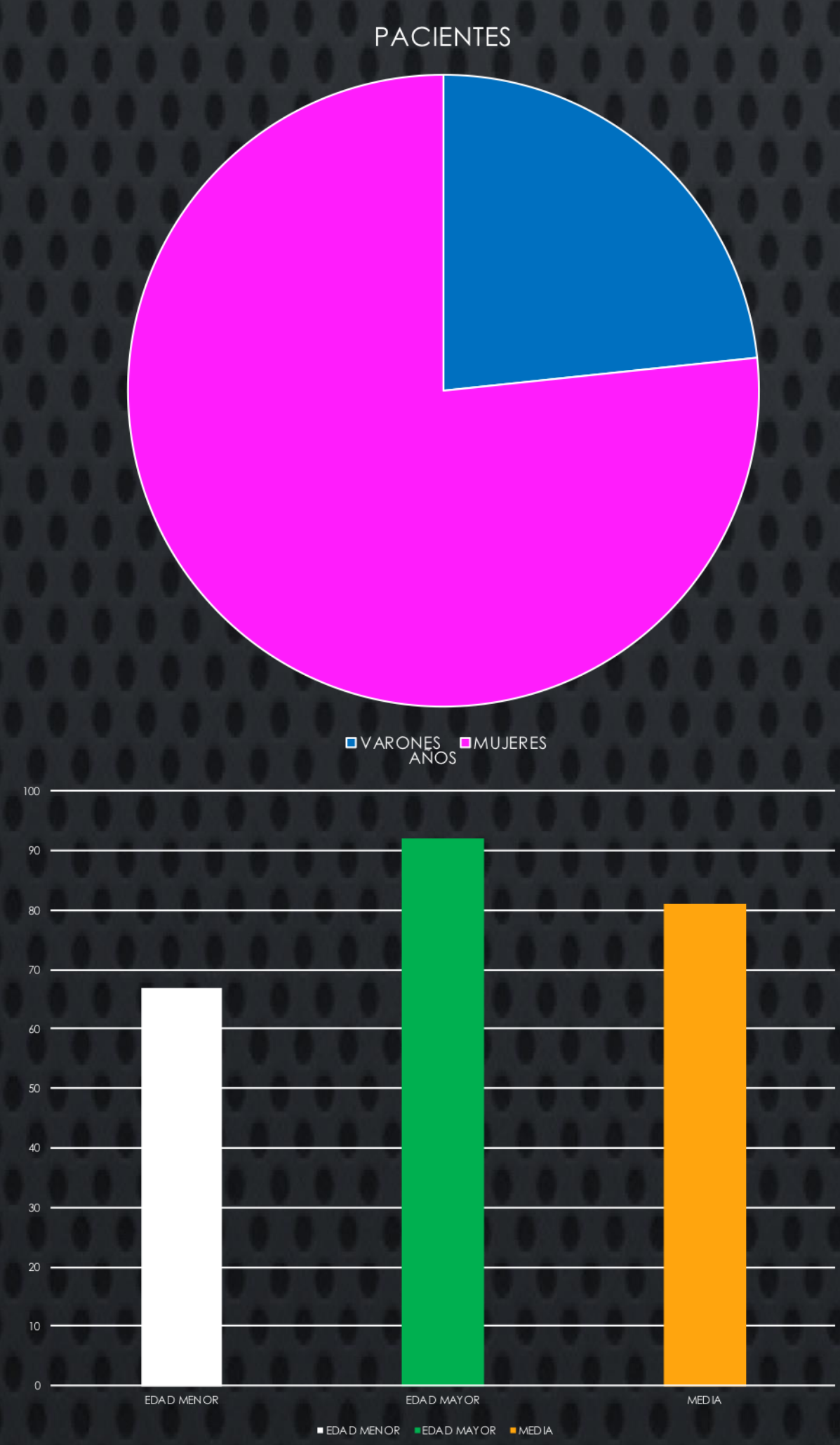
### OBJETIVO

Valorar los resultados del tratamiento conservador de las fracturas desplazadas de olecranon en pacientes mayores de 65 años.

### MATERIAL Y MÉTODOS



### RESULTADOS



### CONCLUSIONES

- Sin ser el tratamiento de elección en este tipo de fracturas presenta resultados aceptables en pacientes de edad elevada con baja demanda funcional.
- Por ello, creemos que debe considerarse en paciente con alta morbilidad donde el riesgo anestésico puede ser elevado

### BIBLIOGRAFÍA

- L. Veras Del Monte\*, M. Sirera Vercher, R. Busquets Net, J. Castellanos Robles, L. Carrera Calderer, X. Mir Bullo. Conservative treatment of displaced fractures of the olecranon in the elderly. Injury, Int. J. Care Injured 30 (1999) 105-110 .
- Andrew D. Duckworth, MSc, MRCSEd, Kate E. Bugler, MRCSEd, Nicholas D. Clement, MRCSEd, Charles M. Court-Brown, MD, FRCSEd(Orth), and Margaret M. McQueen, MD, FRCSEd(Orth). Nonoperative Management of Displaced Olecranon Fractures in Low-Demand Elderly Patients . J Bone Joint Surg Am. 2014;96:67-72
- G. L. Gallucci, N. S. Piuze, P. A. I. Slullitel, J. G. Boretto, V. A. Alfie, A. Donndorff. Non-surgical functional treatment for displaced olecranon fractures in the elderly. Bone Joint J 2014;96-B:530-4

