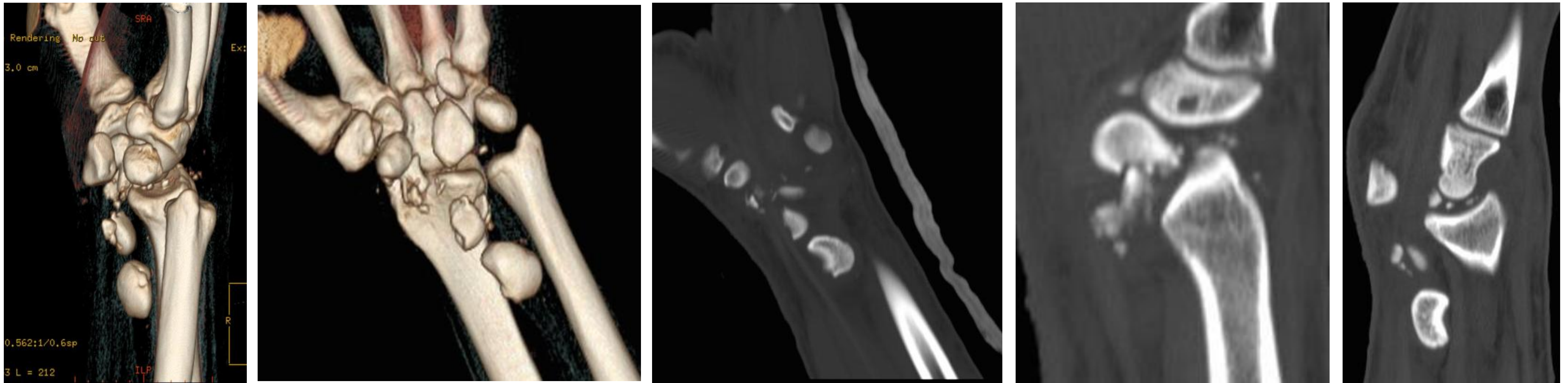
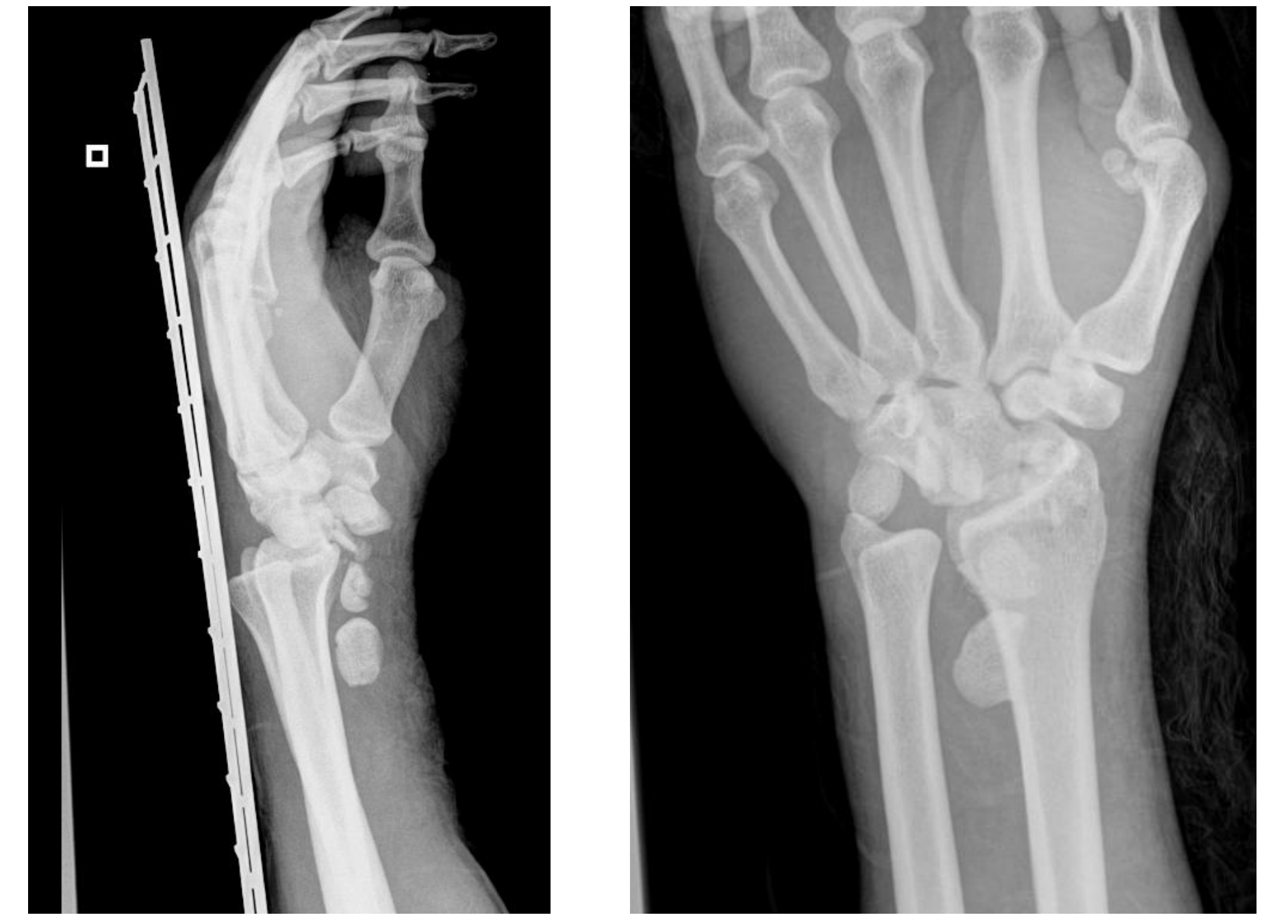

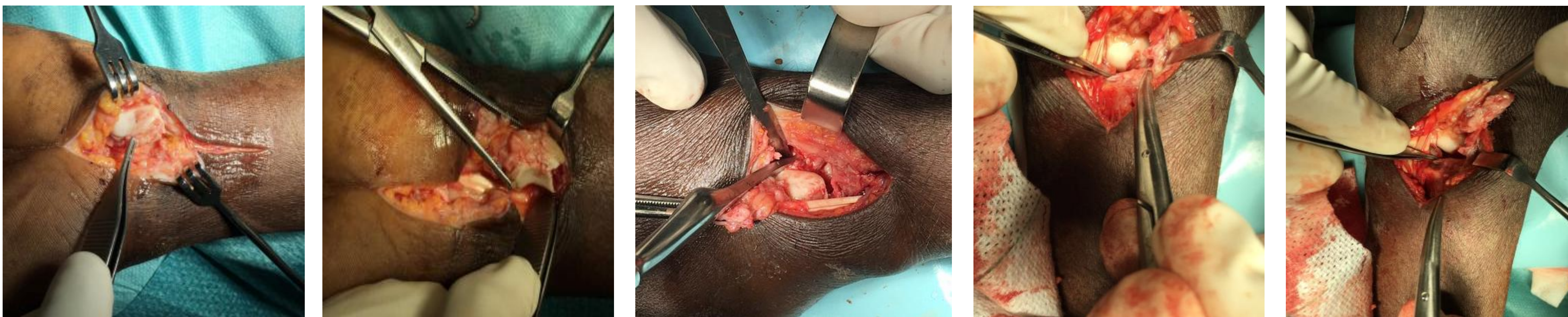Carpectomía proximal en el tratamiento de una lesión traumática de la muñeca

Dra. G. Sàrries López, Dr. J. Valero Lanau, Dr. J. Morales de Cano, Dr. R. Servitja Tormo, Dr. R. Clos Molina

- Hombre, 34 años, procedente de Ghana (barrera idiomática)
- Precipitado de altura no determinada, encontrado semiinconsciente
- Exploración destacable: muñeca izquierda con deformidad dorsal evidente asociada a importante impotencia funcional.
- TAC: Luxación radiocarpiana con fracturas asociadas:
 - Fractura conminuta cuerpo escafoides con luxación palmar y proximal del polo proximal
 - Integridad del semilunar con luxación palmar y proximal



- Tratamiento quirúrgico:
 - Abordaje palmar ampliado para la extracción del polo proximal escafoides, semilunar y piramidal
 - Abordaje dorsal a través del 3r compartimento del retináculo y capsulotomía, neurolólisis del NIP y interposición de flap de cápsula entre hueso grande y radio debido a la presencia de una úlcera condral en hueso grande.



- Se retiró la férula a las 6 semanas y se derivó a RHB, con un balance articular al año de 75º flexo-extensión y 45º de inclinación radiocubital.

