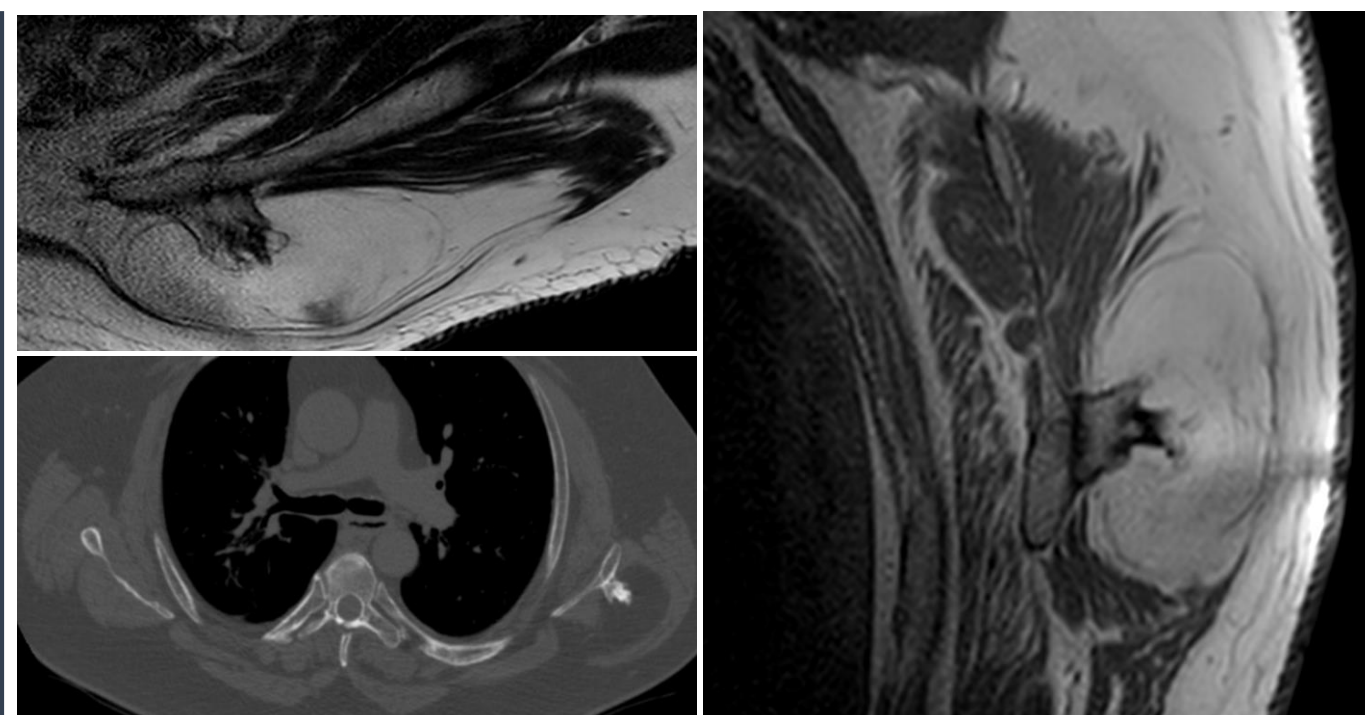


# LIPOMA PAROSTAL: DESCRIPCIÓN DE TRES NUEVOS CASOS Y HALLAZGOS Y REVISIÓN DE LA LITERATURA

*López Muñoz, Cristian (1). Doñate Pérez, Francisco (1). Ruiz Picazo, David (1). Martínez Arnaiz, Javier(2). Gaspar Aparicio, Natalia (1). Martinez Cabezuelo, Jesus Amador (1).  
(1): Complejo Hospitalario Universitario de Albacete.*

## INTRODUCCIÓN Y OBJETIVOS

- El lipoma parostal es un tumor benigno extremadamente raro compuesto principalmente de tejido adiposo maduro asociado a tejido óseo.
- Es una de las neoplasias más raras del esqueleto, representa menos del 0.1% de los tumores óseos primarios y el 0.3% de todos los lipomas.
- Hasta la fecha, de los aproximadamente 150 casos de lipoma parostal publicados, solo se ha descrito previamente 1 caso de lipoma parostal de escápula.
- Nuestro objetivo es describir tres nuevos casos diagnosticados en nuestro hospital no publicados anteriormente. Además, discutimos las imágenes y los hallazgos clínicos de éstos con una revisión de la literatura relacionada.

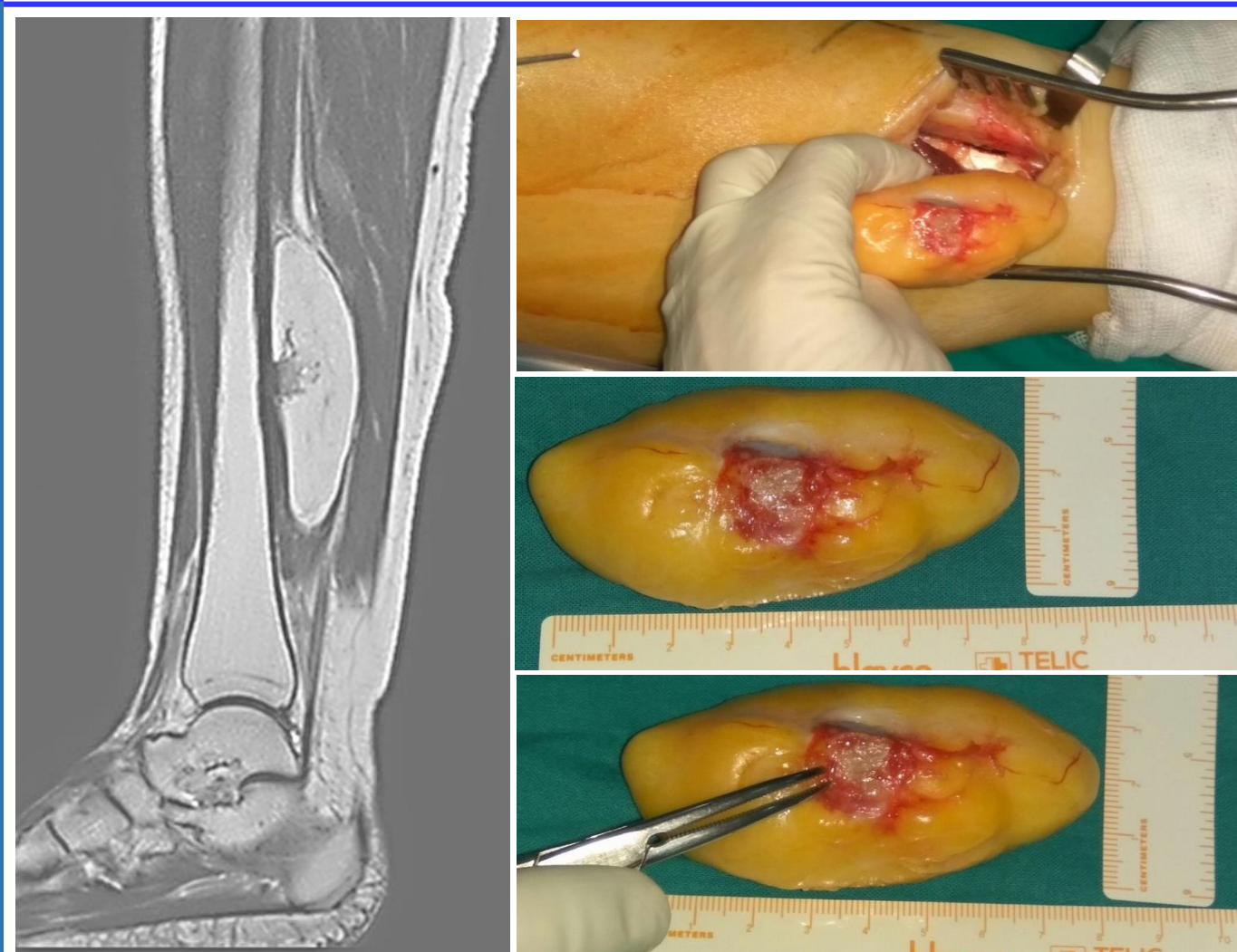


## MATERIAL Y METODOLOGÍA

- Revisamos retrospectivamente 3 pacientes seguidos por nuestro Servicio.
- Uno de ellos con una gran masa de localización lateromedial en brazo izquierdo de 4 meses de evolución. Otro notó un bulto en la extremidad inferior, junto al eje medial de la tibia hace 2 meses. El último de ellos presentó una tumoración ubicada en la espalda, en contacto con la escápula, de 3 meses de evolución.
- Todas las tumefacciones eran indoloras y no estaban adheridas a planos superficiales o profundos.
- Los pacientes no se aquejaban de movimientos dolorosos o restringidos en las extremidades afectadas.
- No existió historia de eventos traumáticos previos en ningún caso.

## RESULTADOS

- A todos nuestros pacientes se les realizó resonancia magnética y las tres tumoraciones se describieron como masas de tejido blando con componente condroide no adheridas a los músculos adyacentes situados en las proximidades del húmero, la tibia y la escápula, respectivamente.
- Posteriormente, se realizó escisión quirúrgica y estudio anatomopatológico, confirmándose el diagnóstico de sospecha inicial de lipomas parostales.



## CONCLUSIONES

- El lipoma parostal es una neoplasia benigna, extremadamente rara, compuesta principalmente de tejido adiposo maduro contiguo a una zona de hueso perióstico subyacente.
- No hay ninguna evidencia o publicación hasta la fecha de que este tumor sufra degeneración maligna.
- Estos tumores pueden resecarse sin dañar significativamente las estructuras adyacentes, preservando así la función de la extremidad afectada, sin secuelas a corto o largo plazo.