GONALGIA EN DEFORMIDAD EXTRAARTICULAR. CORRECCIÓN Y PRÓTESIS DE RODILLA CON PLANTILLAS DE CORTE A MEDIDA EN DOS TIEMPOS

Beranio Carlos Zorzo Godes, Raúl Carretero Calzón, Guillermo Sánchez Inchausti, José Javier Anchuela Ocaña.
Hospital de El Escorial, San Lorenzo De El Escorial, Madrid, España

INTRODUCCIÓN Y OBJETIVOS

La artrosis de rodilla relacionada con una deformidad extraarticular se puede tratar quirúrgicamente mediante corrección de la deformidad sólo, mediante corrección de la deformidad y prótesis de rodilla en un tiempo o mediante corrección de la deformidad y prótesis de rodilla en dos tiempos.
Se expone el caso de una paciente con gonartrosis tricompartimental y deformidad extraarticular tras fractura de fémur años antes.

MATERIAL Y MÉTODOS

Se presenta un caso de gonartrosis con deformidad extraarticular en paciente mujer de 57 años con los siguientes antecedentes personales: No alergias medicamentosas, hipertensión arterial, dislipemia, síndrome depresivo. Intervenciones quirúrgicas: Enclavado de fémur izquierdo no encerrojado Grosse-Kempf 20 años antes por fractura de tercio medio (con secuela de genu valgo extraarticular). Osteotomía varizante de fémur distal izquierdo con injerto cresta iliaca ipsilateral y extracción de material de osteosíntesis posterior. Eventración transilíaca. En tratamiento con Paroxetina y Enalapril.

Situación inicial:
27º de valgo.
9º de la contralateral.

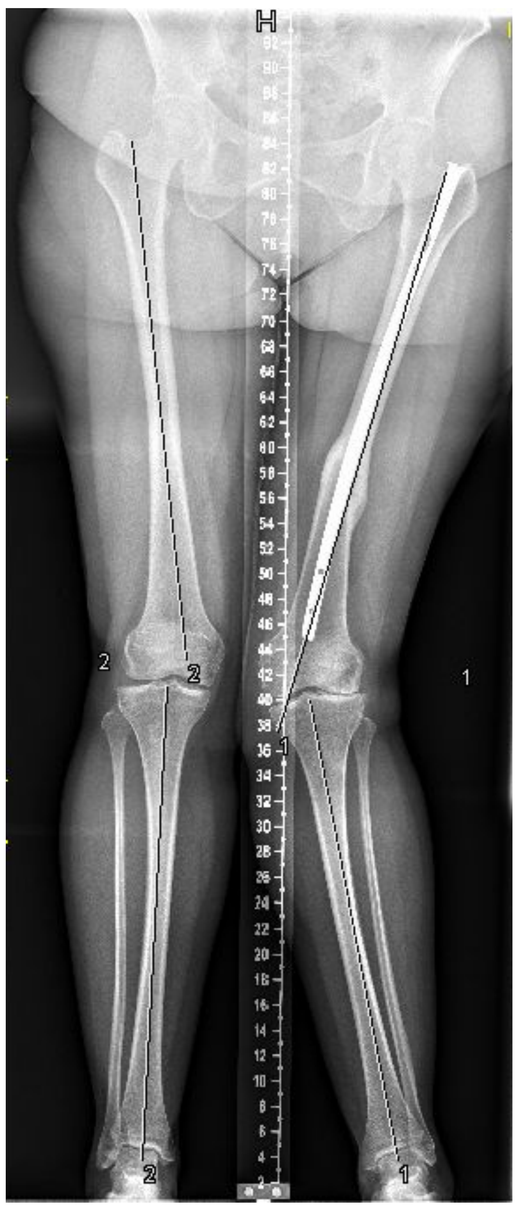

Diciembre/14. Osteotomía varizante de fémur distal.

Objetivo: 9º de valgo. Osteotomía de 16º.

Se utilizó una plantilla transparente en pantalla RX intraoperatoria para confirmar la corrección buscada.

Postoperatorio: 14º valgo, 16º contralateral. AFD: 4º. No resolución del dolor.

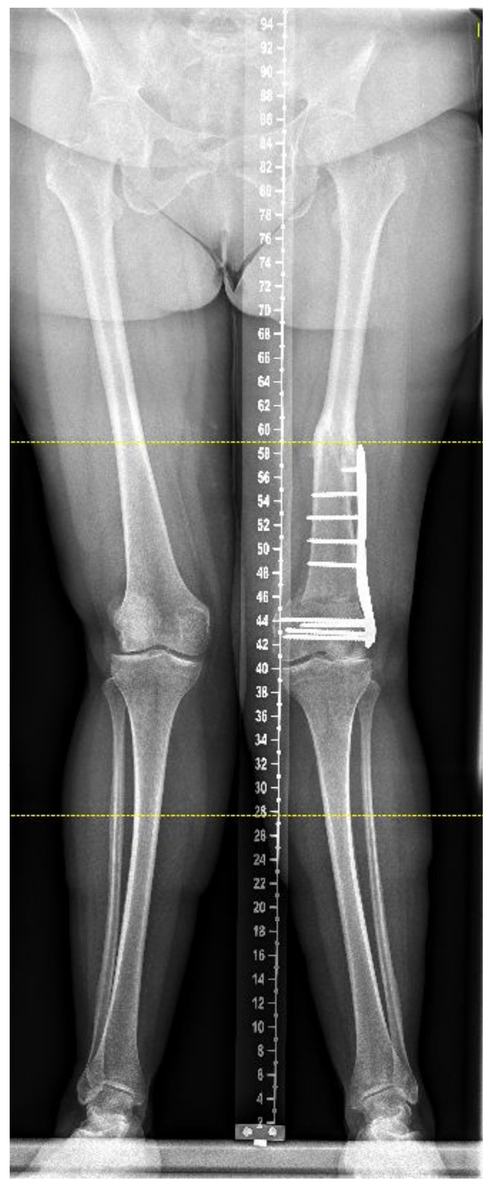

Agosto/17. PTR con plantillas de corte personalizadas

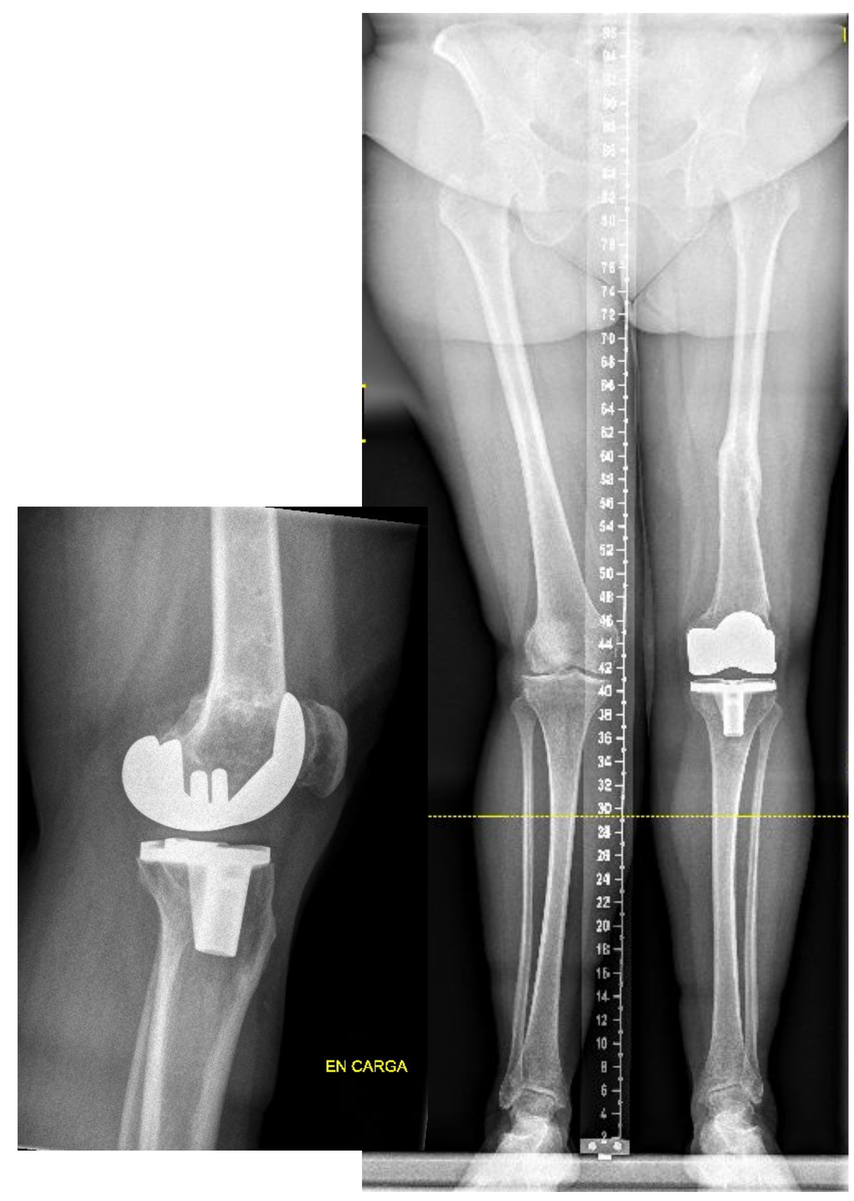

PLANIFICACIÓN Y ACTO QUIRÚRGICO

Previo a la cirugía se realiza RMN del miembro para planificación prequirúrgica en programa informático específico. En dicho programa se deciden los cortes a realizar, tallas de la prótesis y se observa el resultado final.

Confección de plantillas de corte a medida, una pieza femoral y otra tibial.

Una vez hecha la artrotomía y liberados el fémur distal y tibia proximal de partes blandas, se adaptan las plantillas sin necesidad de guía intramedular en el fémur. Sobre las plantillas, los pines, que sujetarán las plantillas de corte estándar. Durante la cirugía se pueden comprobar los cortes y variarlos si fuese necesario. En nuestro caso, no fue necesario. Se comprobó buena movilidad y equilibrio ligamentoso.

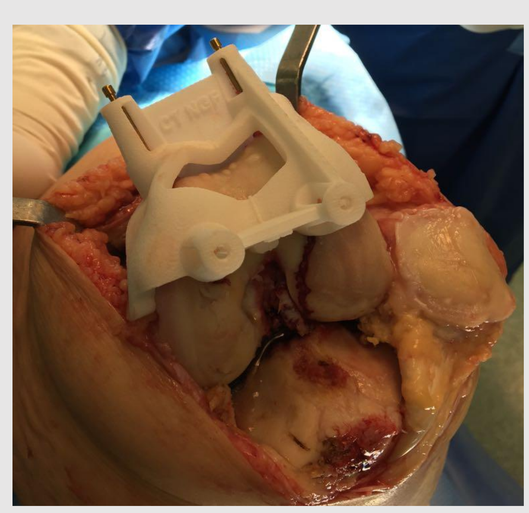

Resultado a los 10 meses:
5º valgo (1º de varo respecto al eje mecánico).

Poco dolor. Vida normal activa.

Exploración física: Heridas sin complicaciones. Dolor leve en tendones de la pata de ganso. Mov.: 0- 105º. Estable varo/valgo.

DISCUSIÓN Y CONCLUSIONES

La corrección de la deformidad extraarticular en un primer tiempo y la implantación de una prótesis total de rodilla en un segundo tiempo se considera una buena solución terapéutica en pacientes seleccionados. Consideramos que la utilización de plantillas de corte a medida para prótesis total de rodilla en pacientes con deformidad extraarticular facilita la cirugía, asegura la posición correcta de los componentes y disminuye el sangrado postoperatorio.

55 CONGRESO SECOT