

ENFOQUE MULTIDISCIPLINAR DE APARENTE LUXACIÓN ESTERNOCLAVICULAR POSTERIOR EN EL PACIENTE PEDIÁTRICO: A PROPÓSITO DE UN CASO

López Muñoz, Cristian (1). Gaspar Aparicio, Natalia (1). Ruiz Picazo, David (1). García Martín, Víctor (1). Alfaro Micó, Joaquín (1). (1): Complejo Hospitalario Universitario de Albacete

CASO CLÍNICO

- Paciente de 15 años que consulta por omalgia derecha tras traumatismo directo. Asocia dolor torácico pleurítico y disfagia.
- A la exploración física se aprecia equimosis en cara lateral de hombro, dolor y tumefacción en tercio medio de clavícula. (Fig. 1).

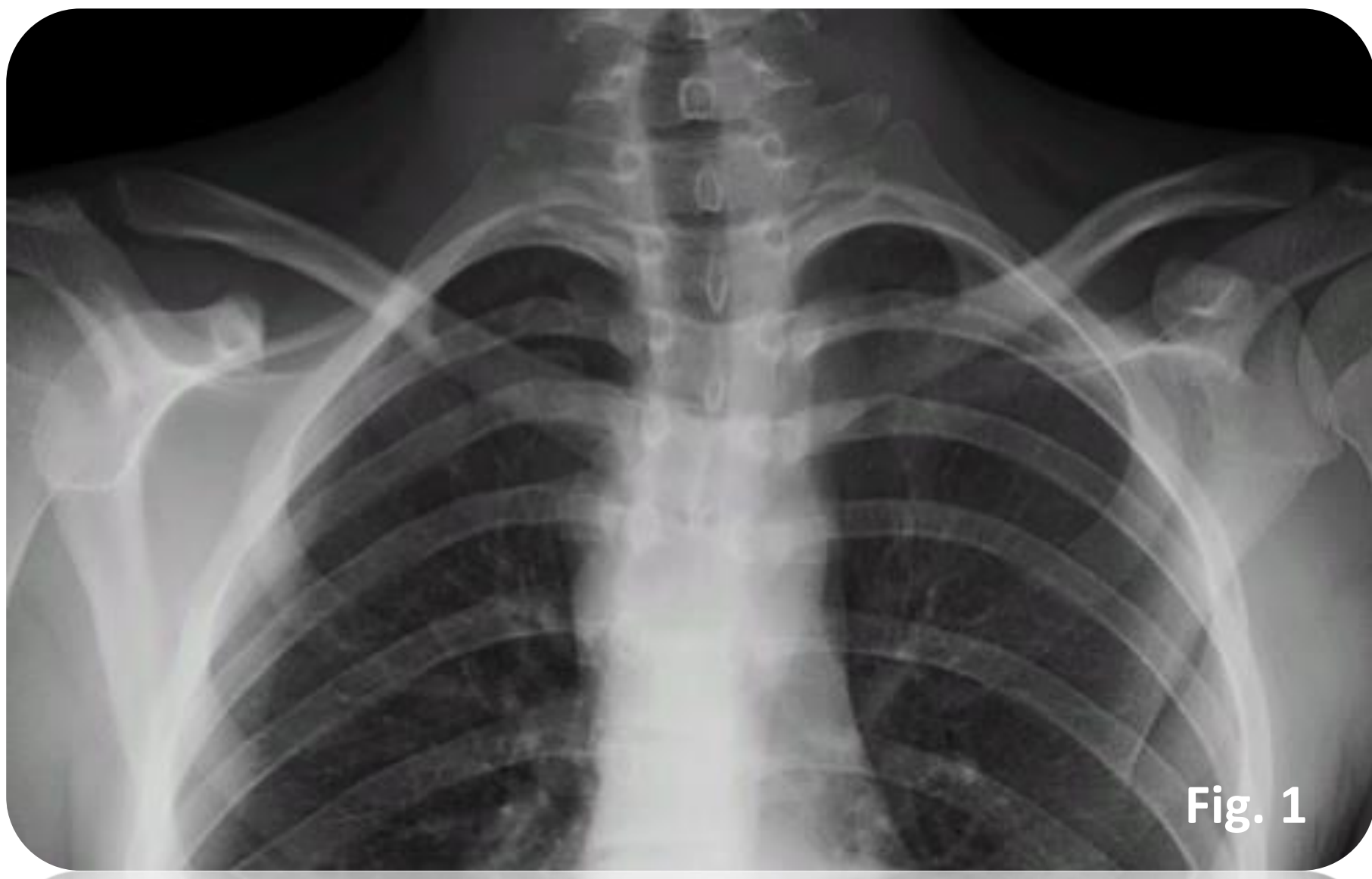

Fig. 1

PRUEBAS COMPLEMENTARIAS Y ENFOQUE TERAPÉUTICO

- Tras realizar radiografías y escáner, se aprecia luxación esternoclavicular posterior derecha. (Fig. 2). (Fig.3). (Fig.4). (1).
- Se comprueba la irreductibilidad tras intentos de reducción cerrada bajo anestesia general y se decide reducción abierta y estabilización quirúrgica.

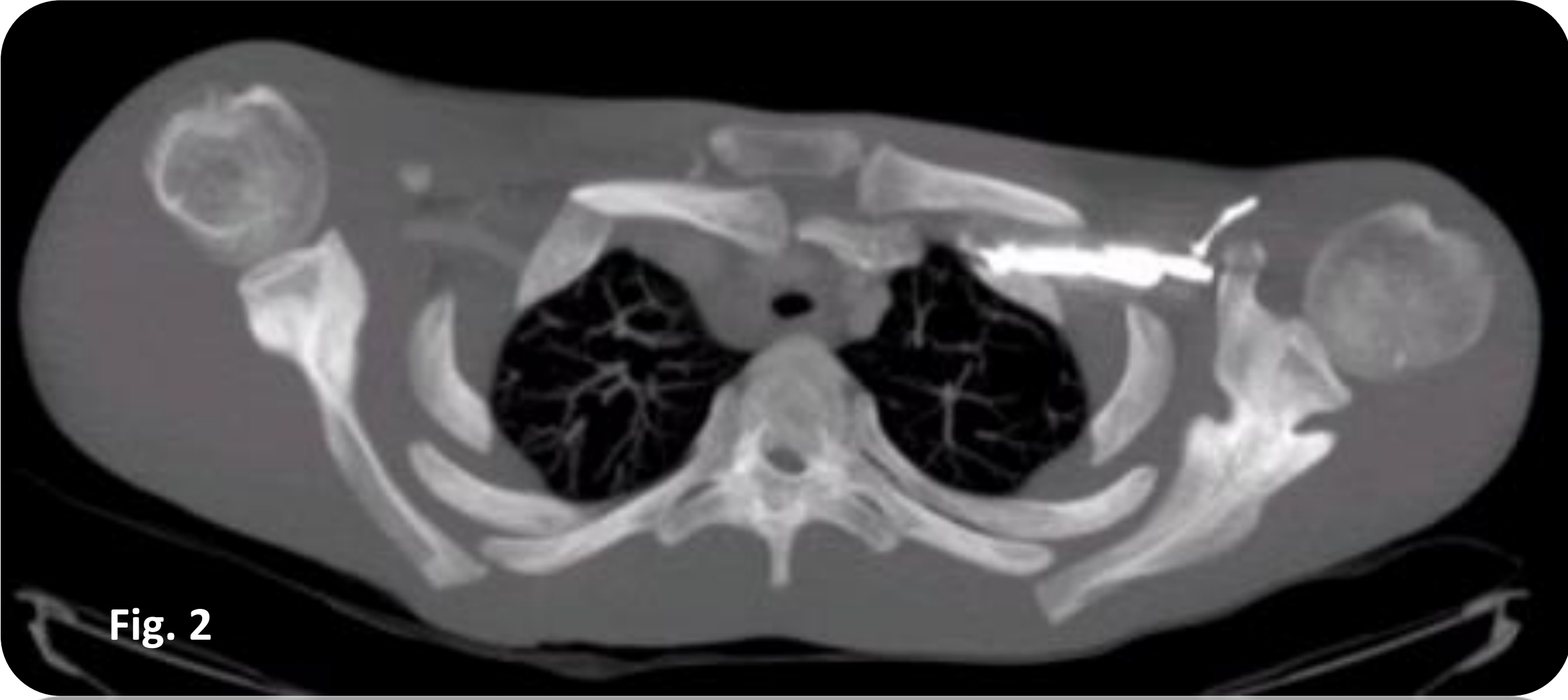


Fig. 2

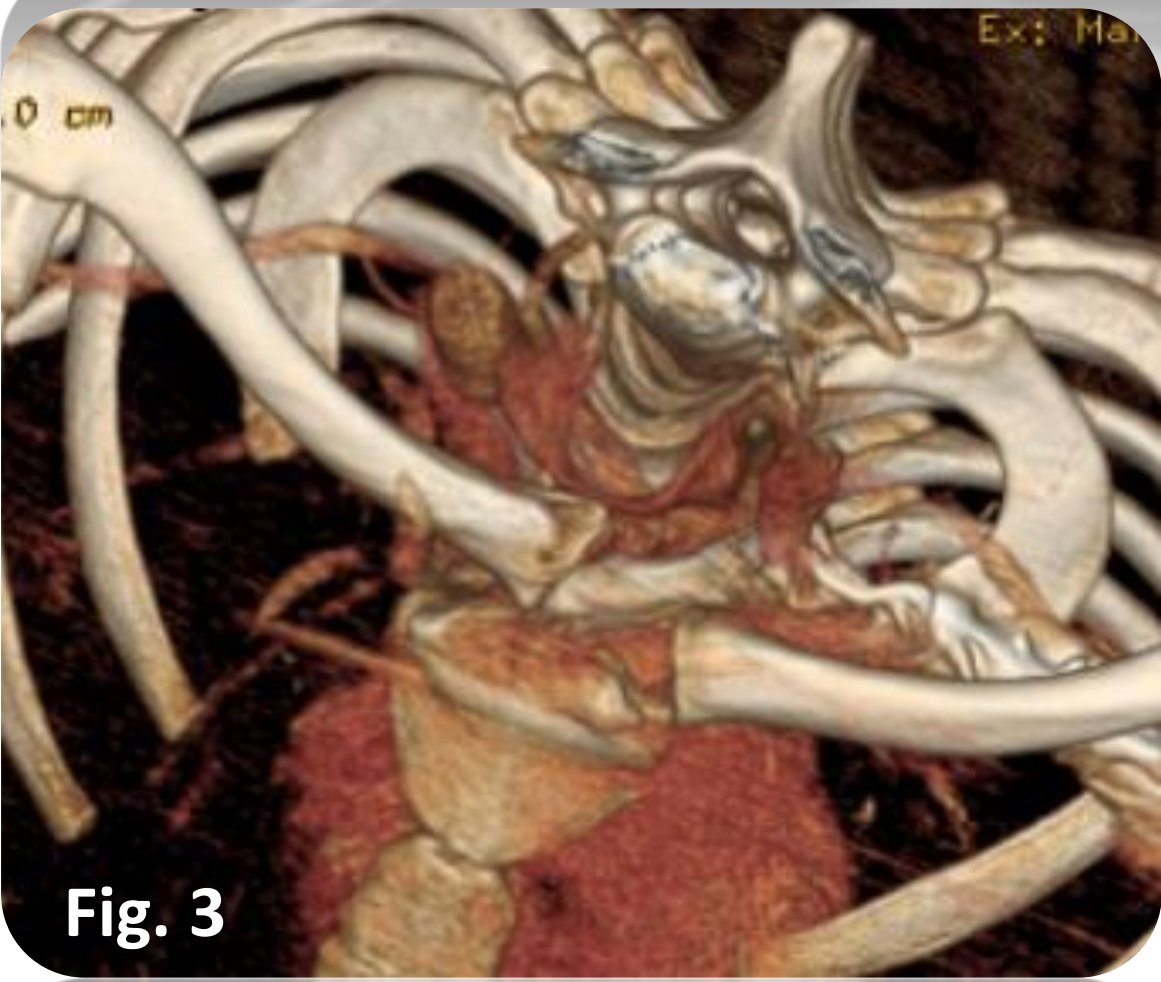


Fig. 3

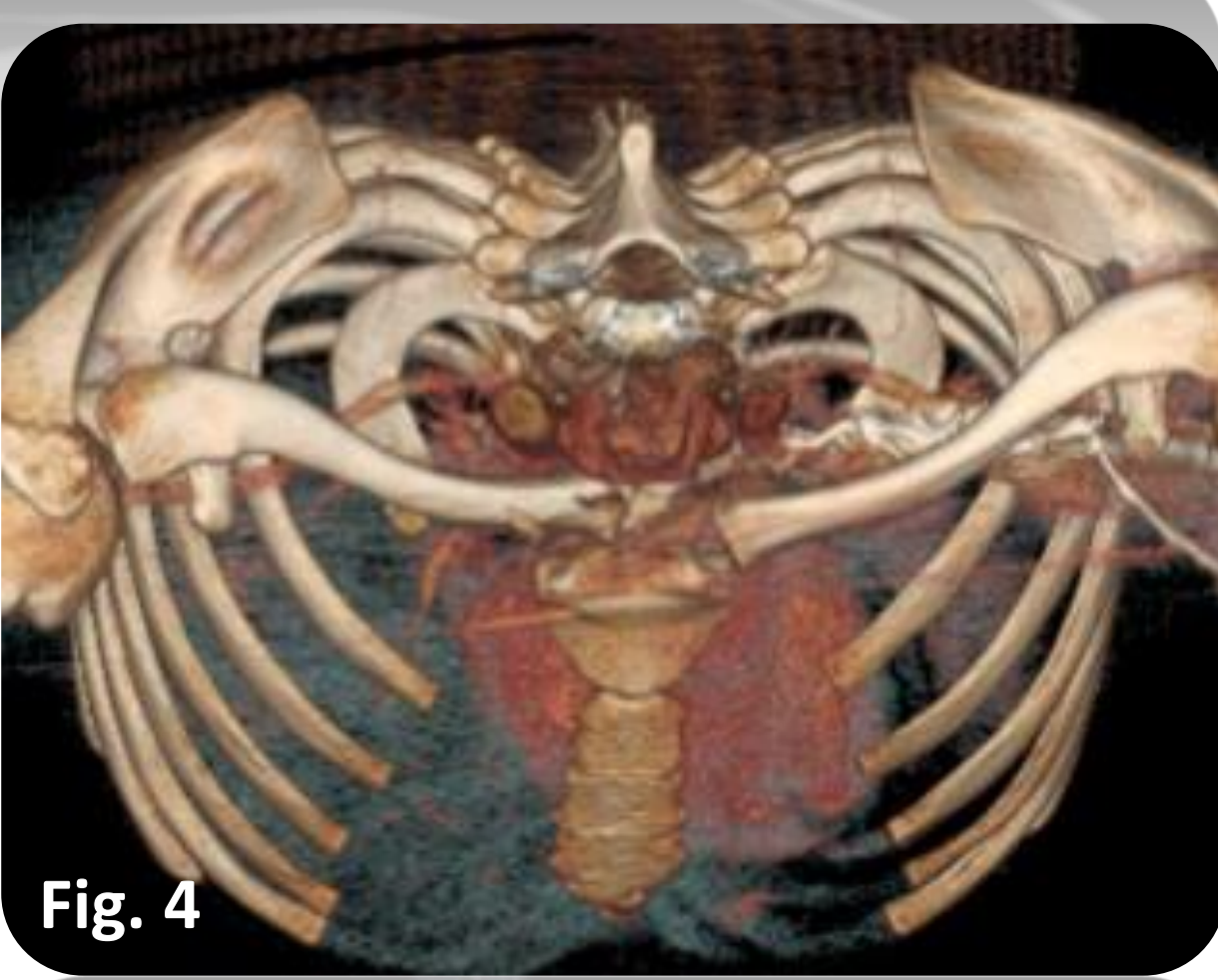


Fig. 4

TRATAMIENTO

- Realizamos reducción abierta y fijación con cerclaje de cerviset de la lesión. (Fig. 5). (Fig.6). (2)
- Comprobamos durante la intervención que existe lesión a nivel de fisis clavicular, confirmándose el diagnóstico de epifisiolisis, y no luxación aislada, como se creía previamente. (Fig.7). (Fig. 8). (3).
- Actualmente, el paciente está en seguimiento, con una evolución satisfactoria, manteniendo la reducción y realizando actividad normal.(Fig. 9).(Fig. 10).

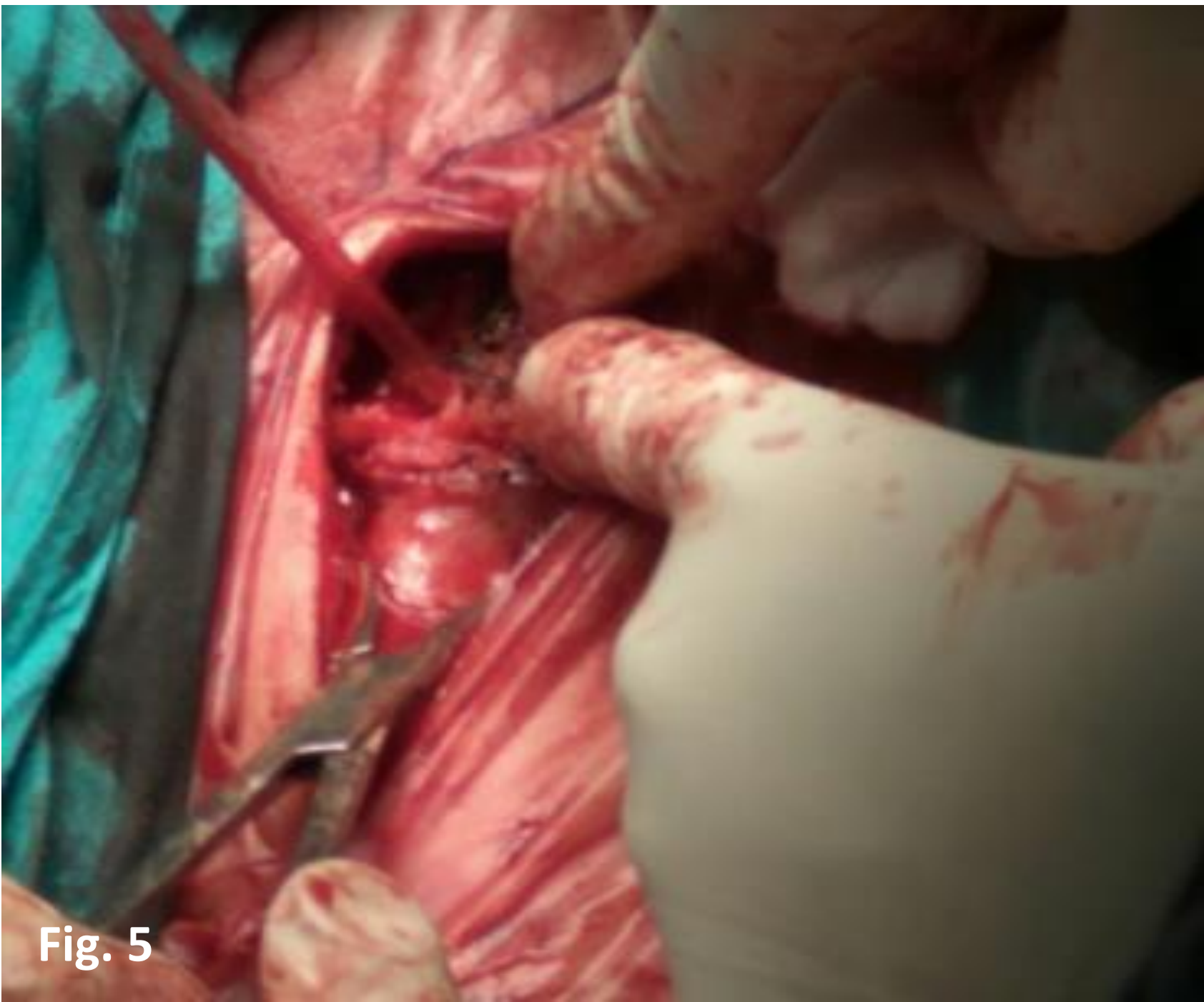


Fig. 5

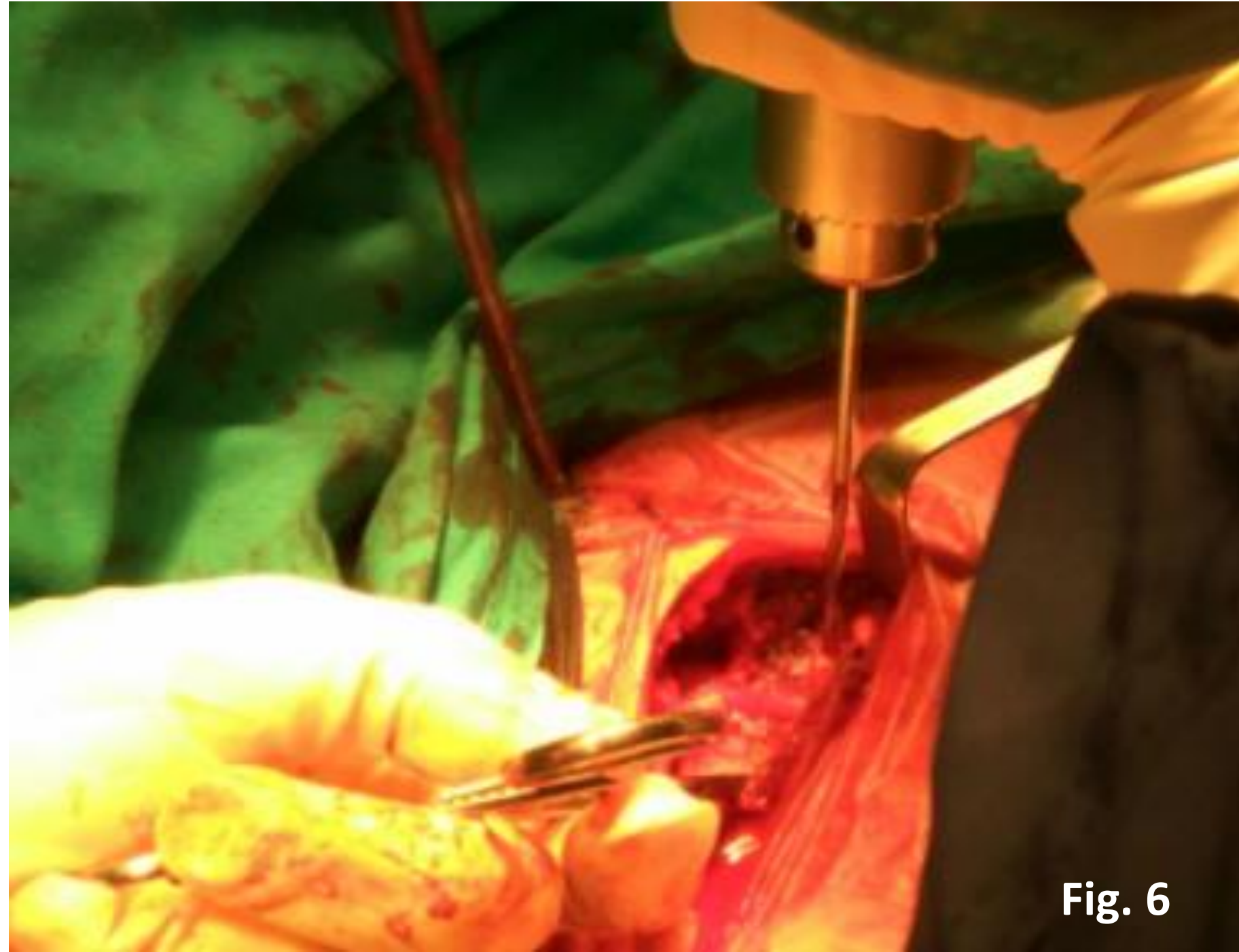


Fig. 6

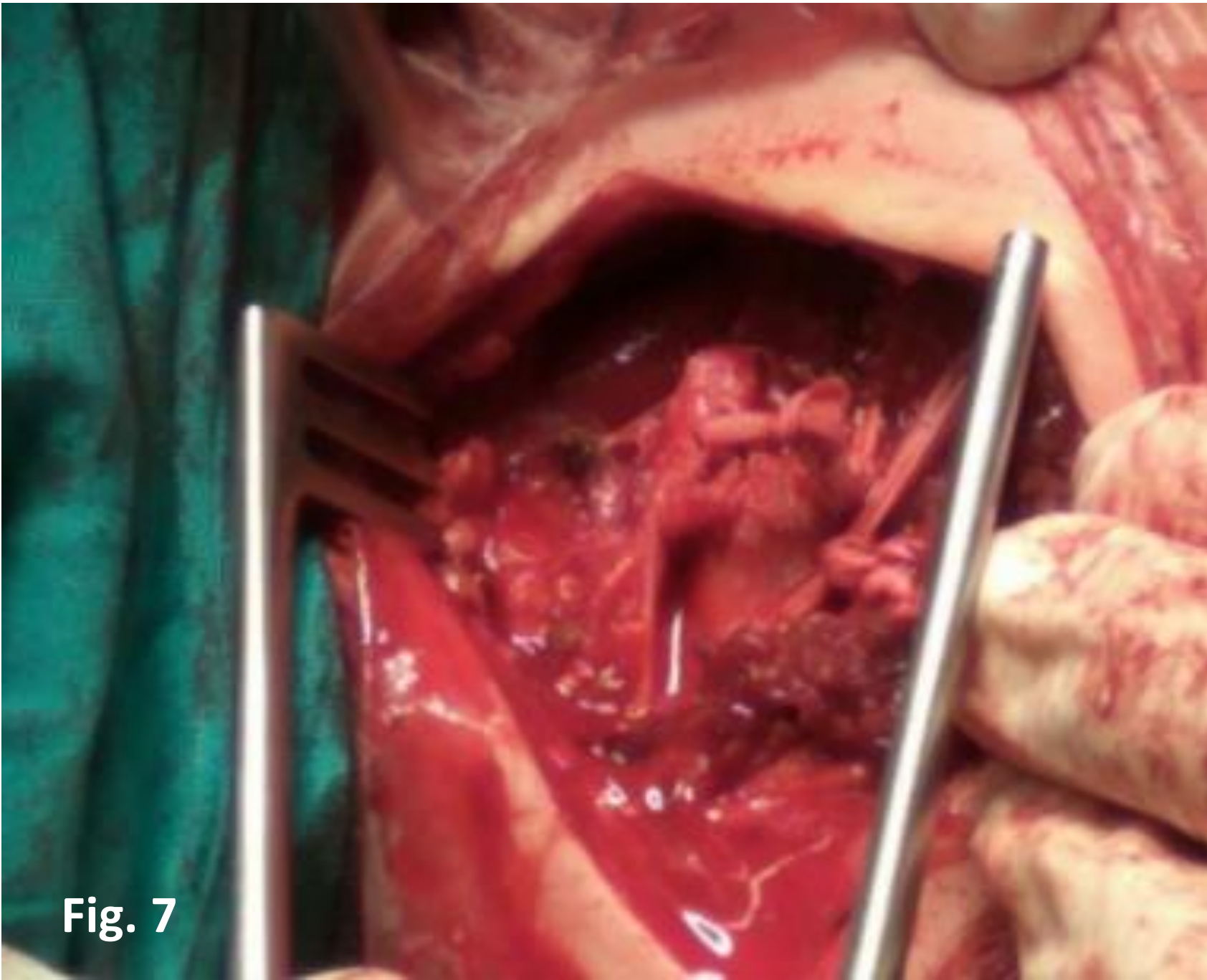


Fig. 7

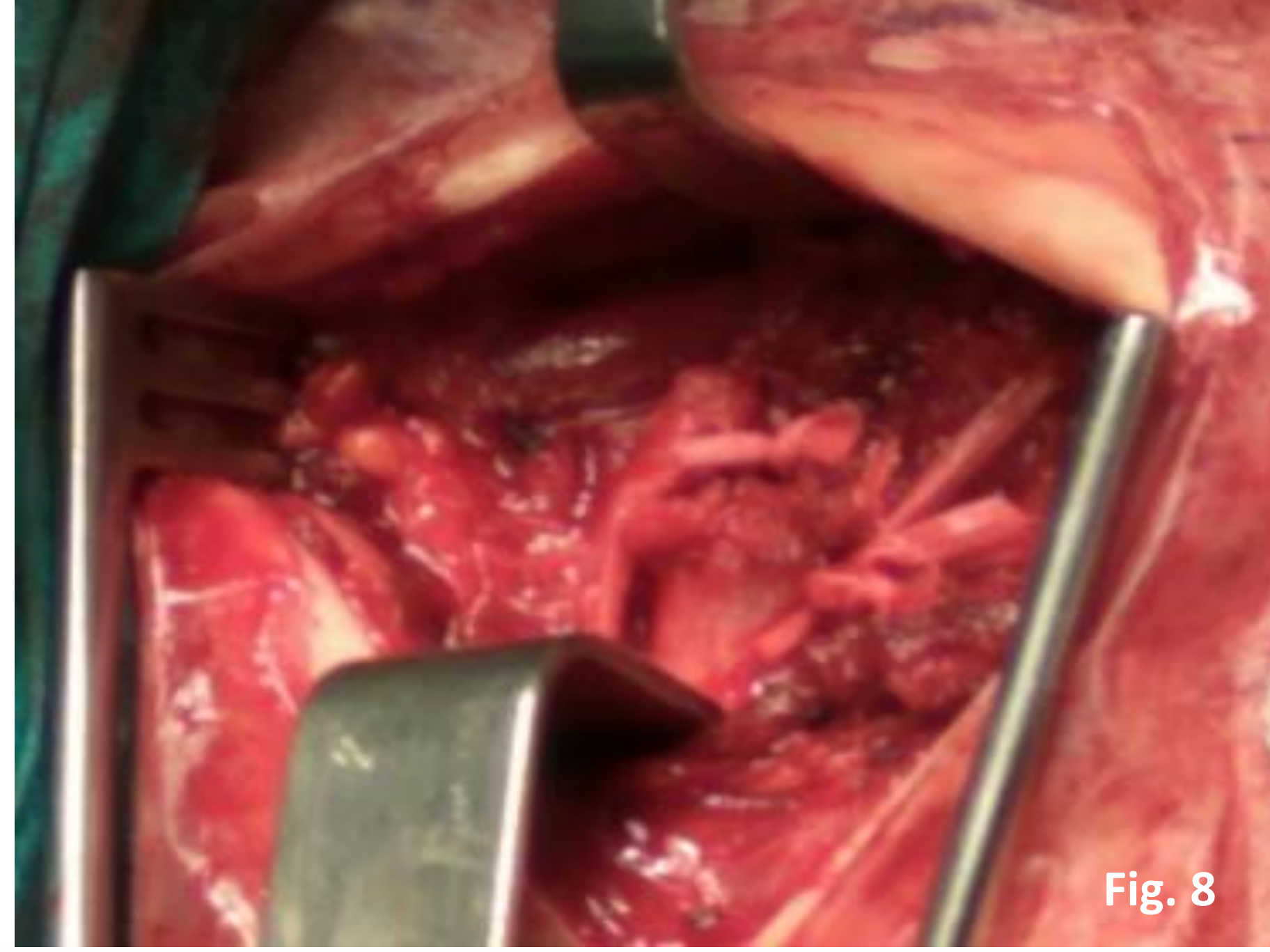


Fig. 8

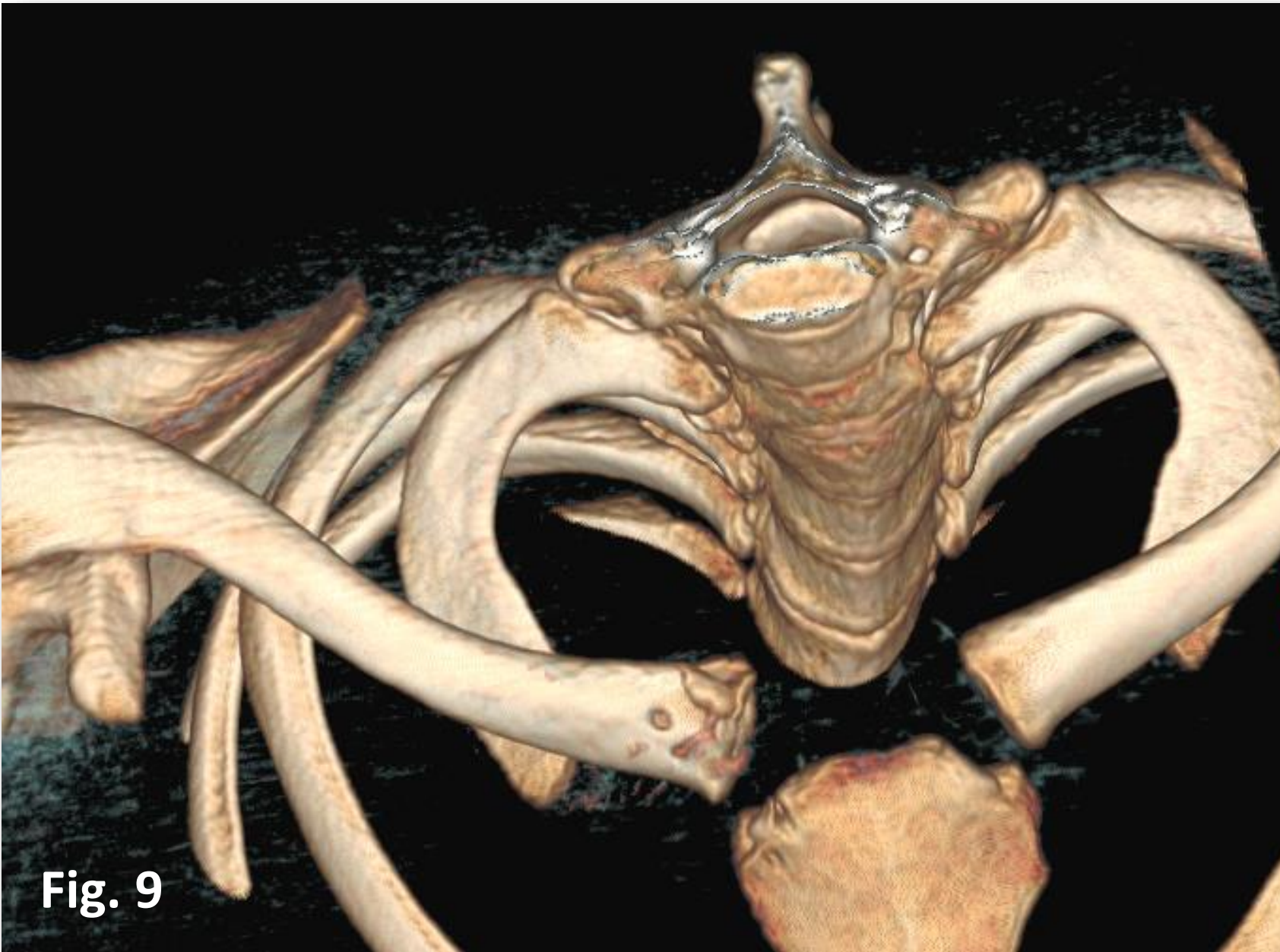


Fig. 9

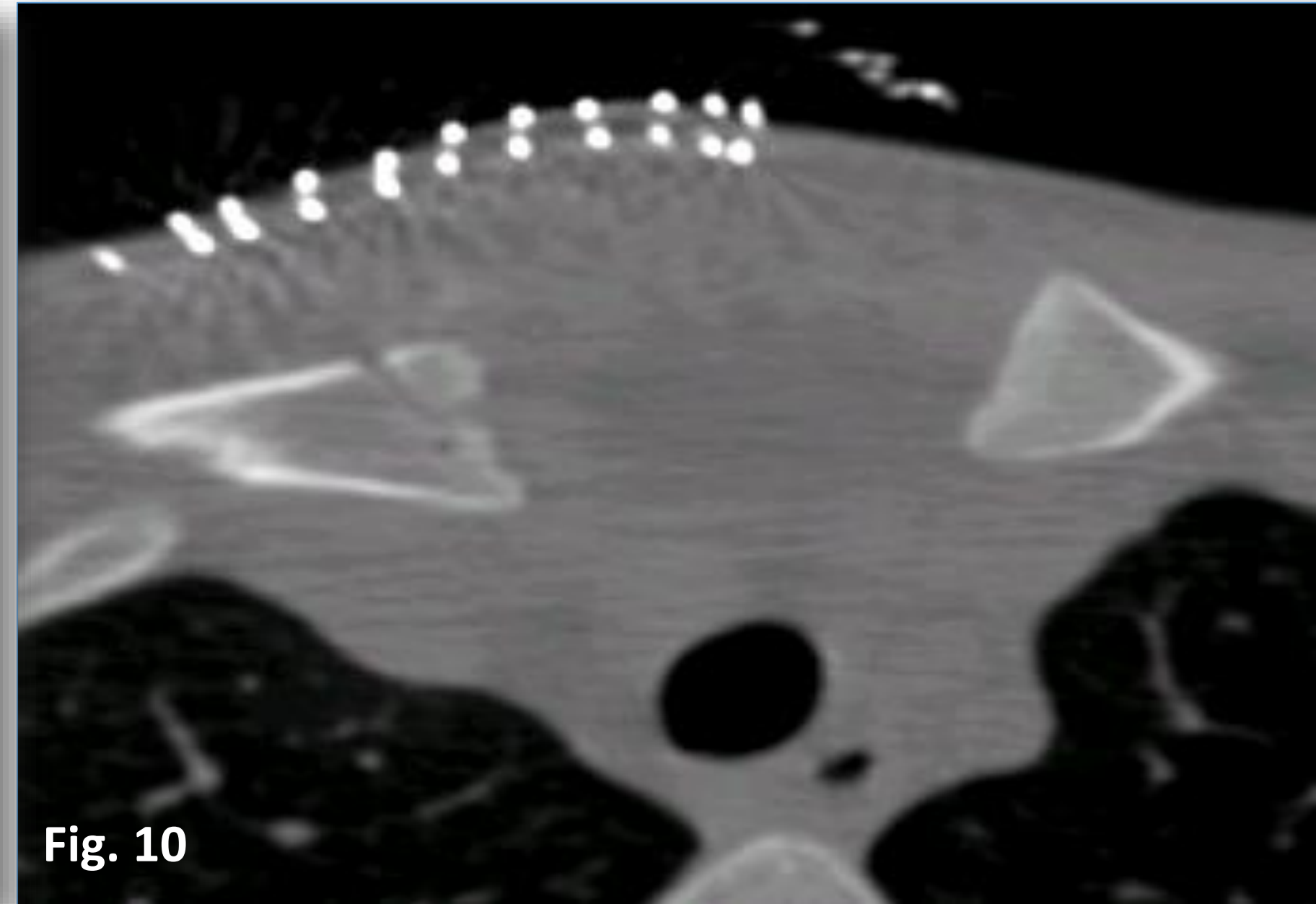


Fig. 10

BIBLIOGRAFÍA

1. Tratamiento quirúrgico de la luxación esternoclavicular
Luis Felipe Naquira Escobar a,*, José Julián Duque Tobón y Juliana Barrera. Revista Colombiana de Traumatología y Ortopedia. Año 2016.
2. LA LUXACIÓN ESTERNOCLAVICULAR EN ACCIDENTE DEPORTIVO:
A PROPÓSITO DE UN CASO. POSTERIOR STERNOCLAVICULAR DISLOCATION IN SPORT: ONE CASE. ARCHIVOS DE LA MEDICINA DEL DEPORTE. AÑO 2003.
3. Luxación esternoclavicular posterior: a propósito de un caso y revisión de la literatura.
V. PELLICER GARCÍA, J. E. GARCÍA RELLAN, R. DOMINGO FERRANDO, D. HERRERO MEDIIVILLA.
SERVICIO CIRUGÍA ORTOPÉDICA Y TRAUMATOLOGÍA HOSPITAL UNIVERSITARIO LA FE. VALENCIA. AÑO 2010.

CONCLUSIONES

- Ante los pocos casos de luxación esternoclavicular inestable publicados, la decisión del mejor tratamiento no resulta sencilla.
- Debemos considerar que la mayoría de los pacientes se encuentran en etapa de crecimiento y se trata de verdaderas epifisiolisis, por lo que resulta especialmente importante conseguir una reducción óptima de la articulación.



55 CONGRESO
secot