

LA IMPORTANCIA DE LA ANAMNESIS Y LA EXPLORACIÓN

Complejo Asistencial de Salamanca

R.Montoya Sáenz, I.Fraile Gamarra, A.Guerra Gonzalez, R.López Fernández, J.Bastida Mera, J.M. De Haro López.

- Mujer / 73 años
- AP: Artrosis/ Patología Reumática.
- IQ : 2º y 3º dedos EN RESORTE mano izquierda (x2)

RECIDIVA

Bloqueo en flexión 2º y 3er dedos + extensión pasiva.

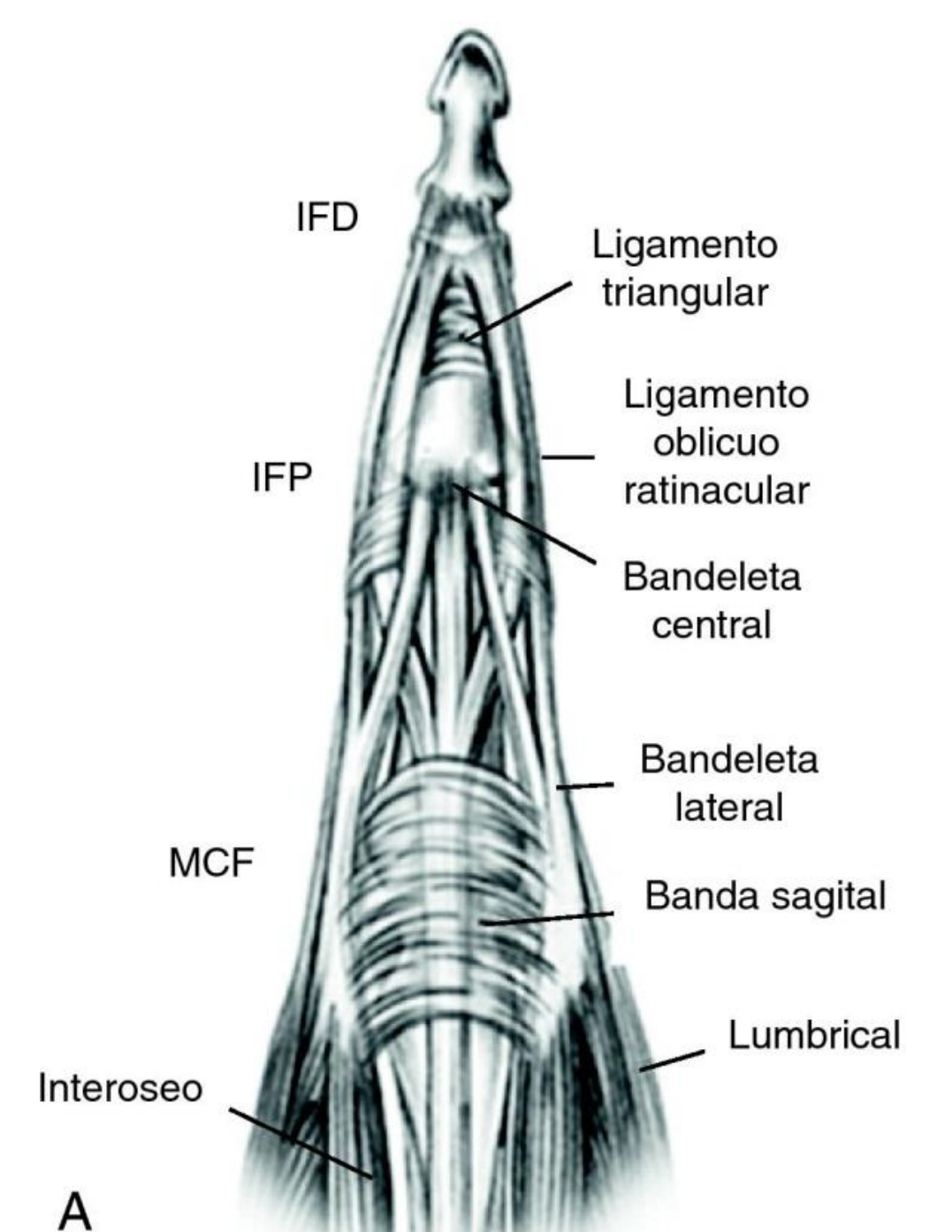
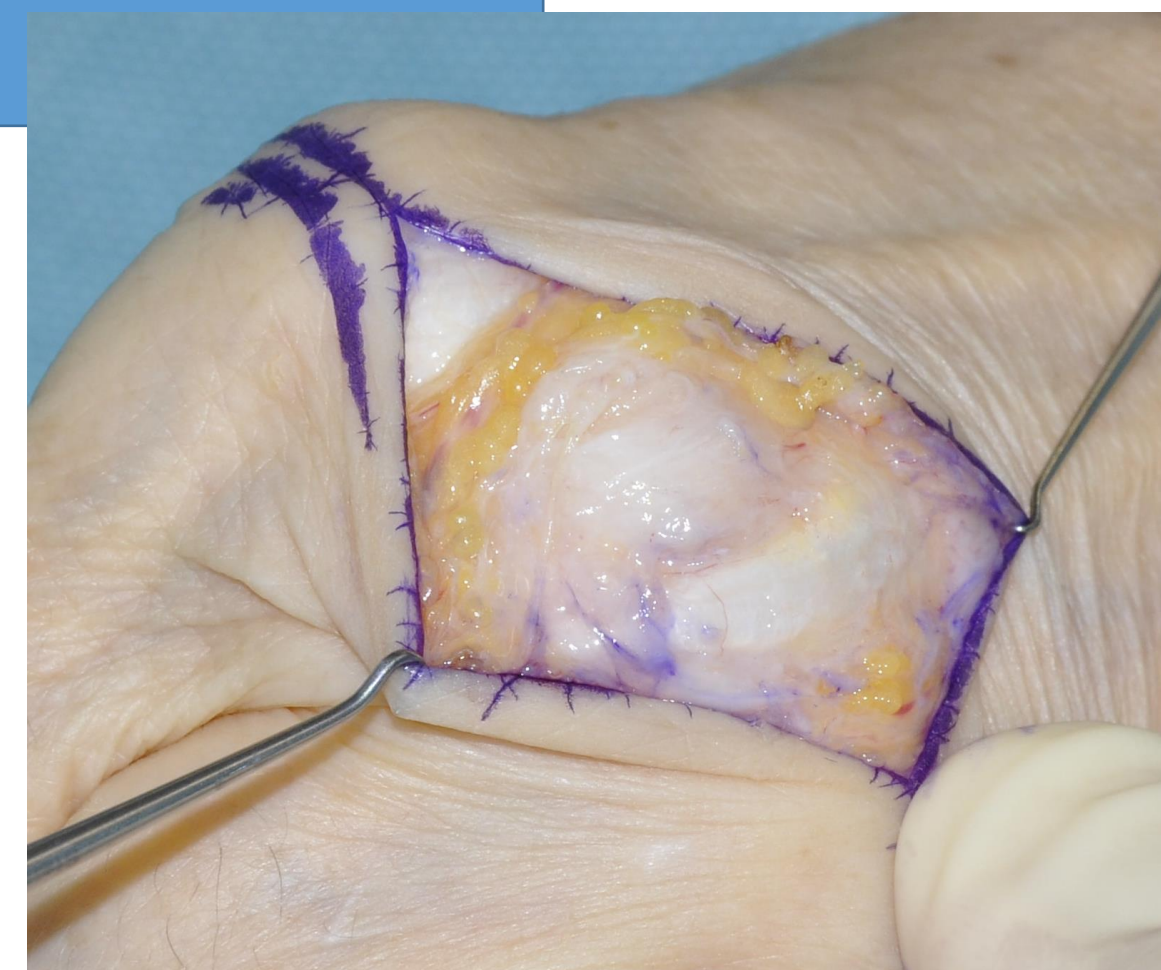
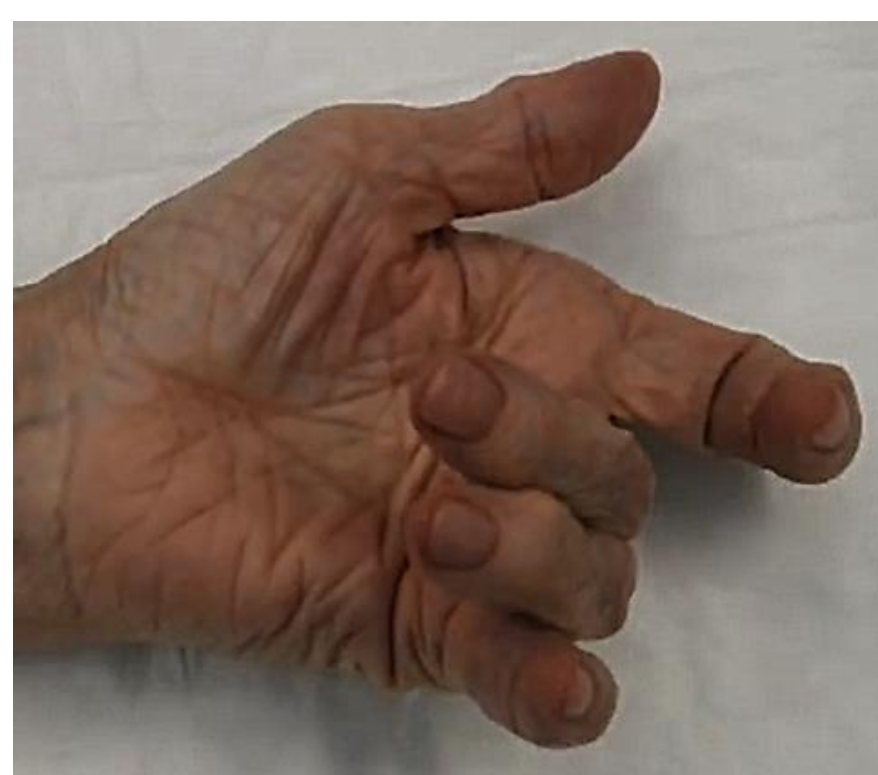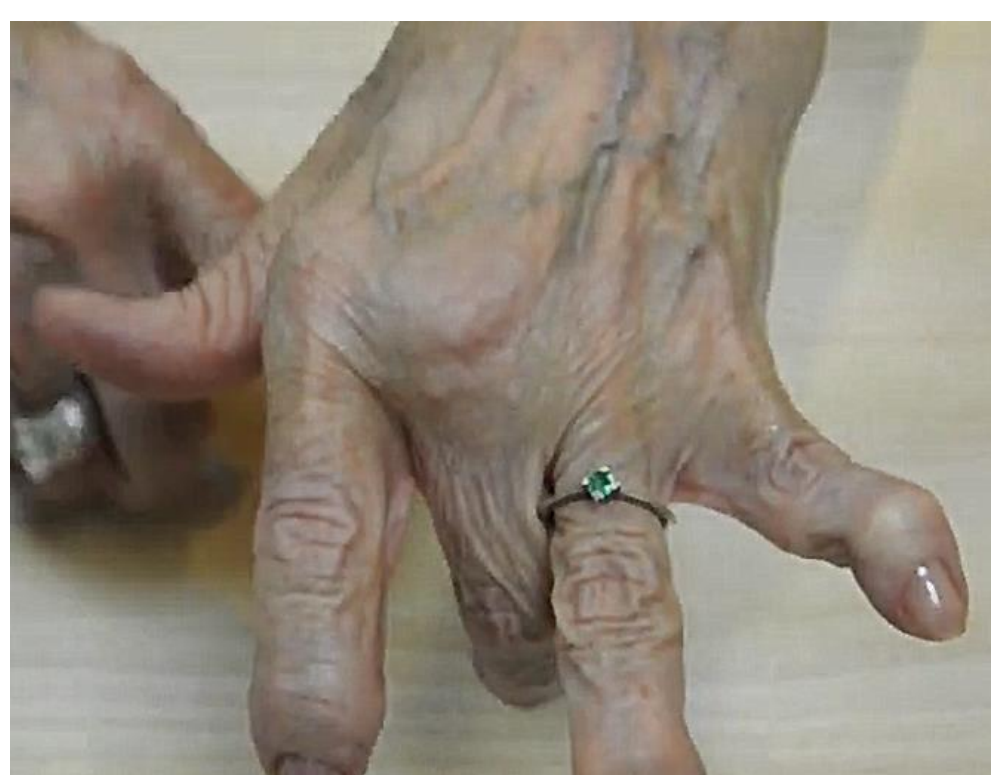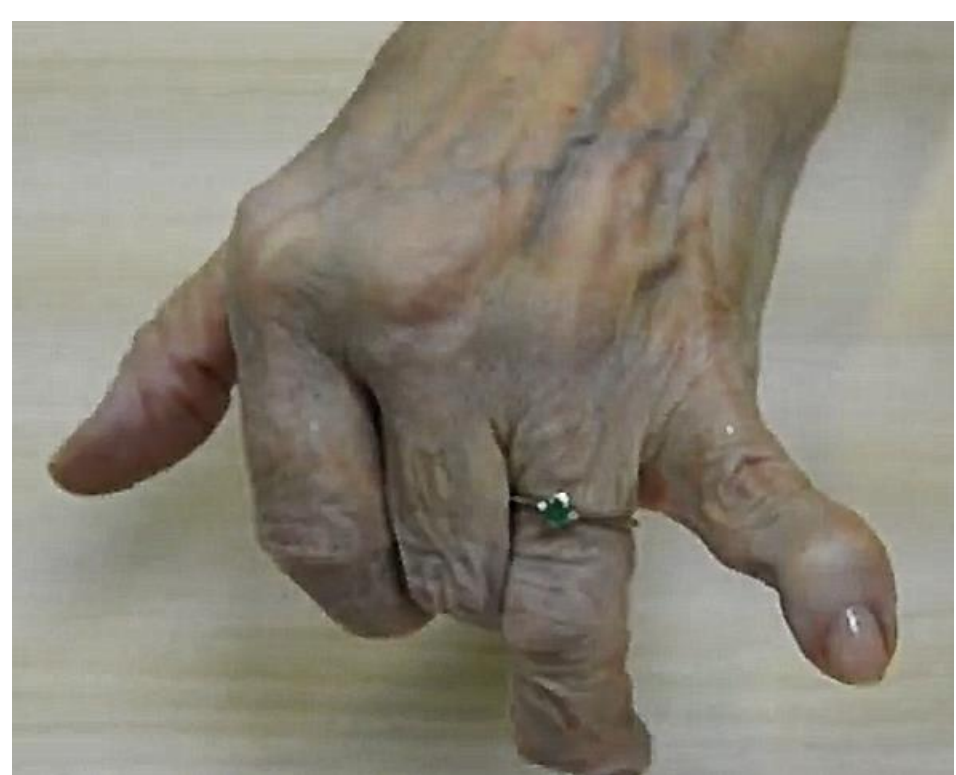REEXPLORACIÓN FÍSICA

-Flexión → Luxación tendones extensores en surco intermetacarpiano cubital.

-Extensión → Posición anatómica en extensión

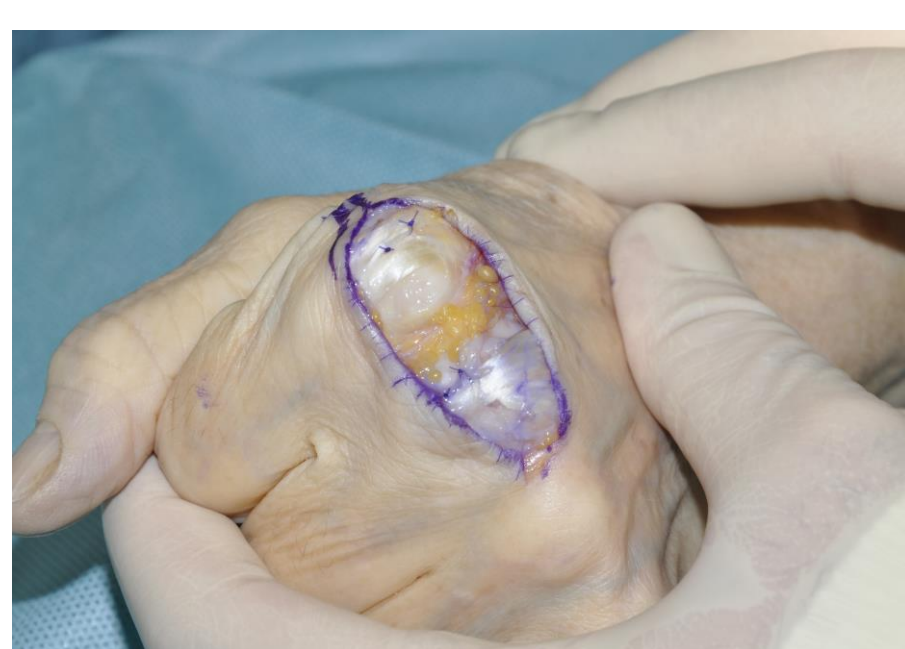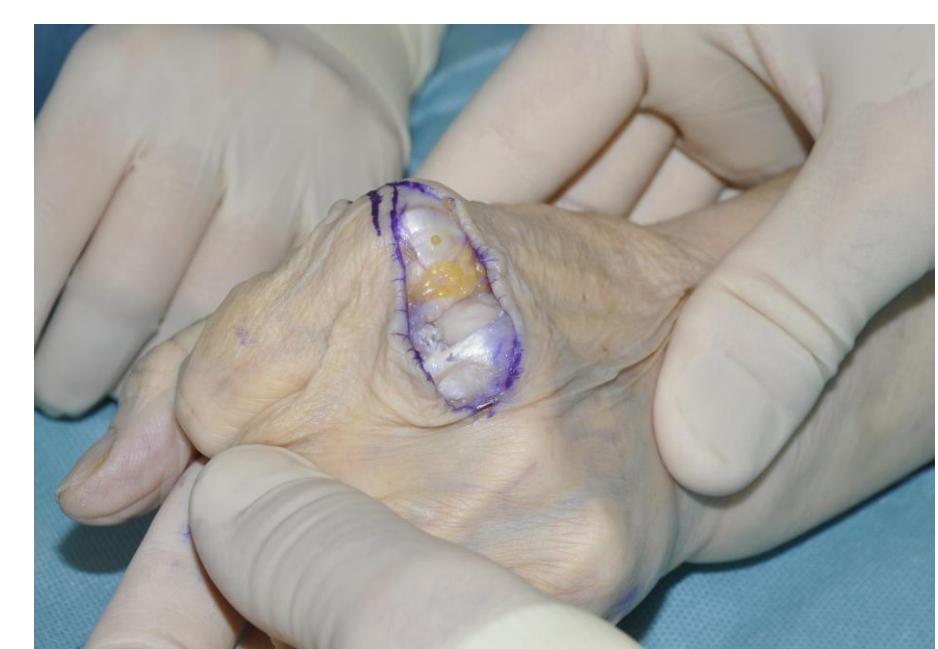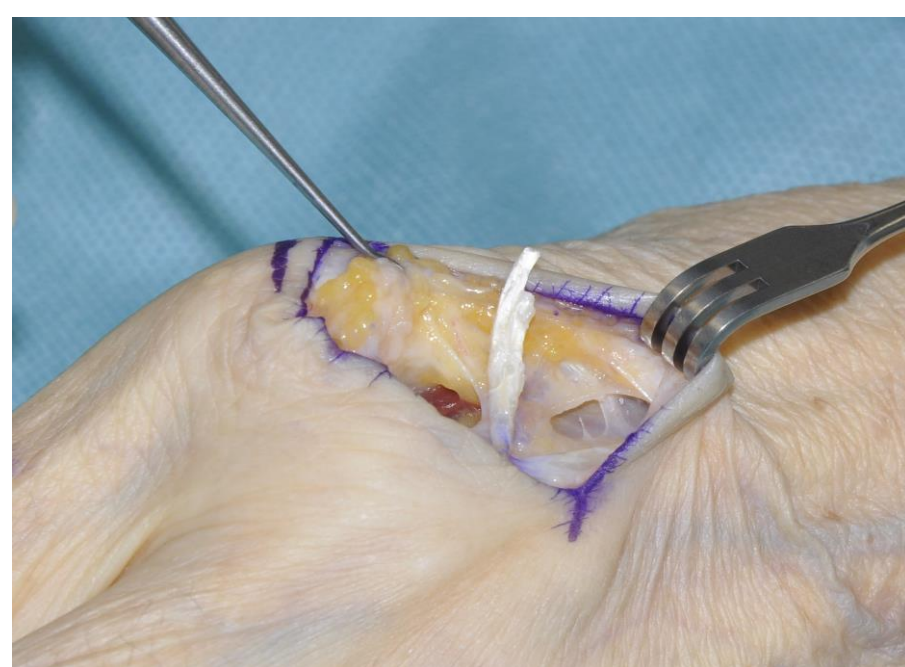
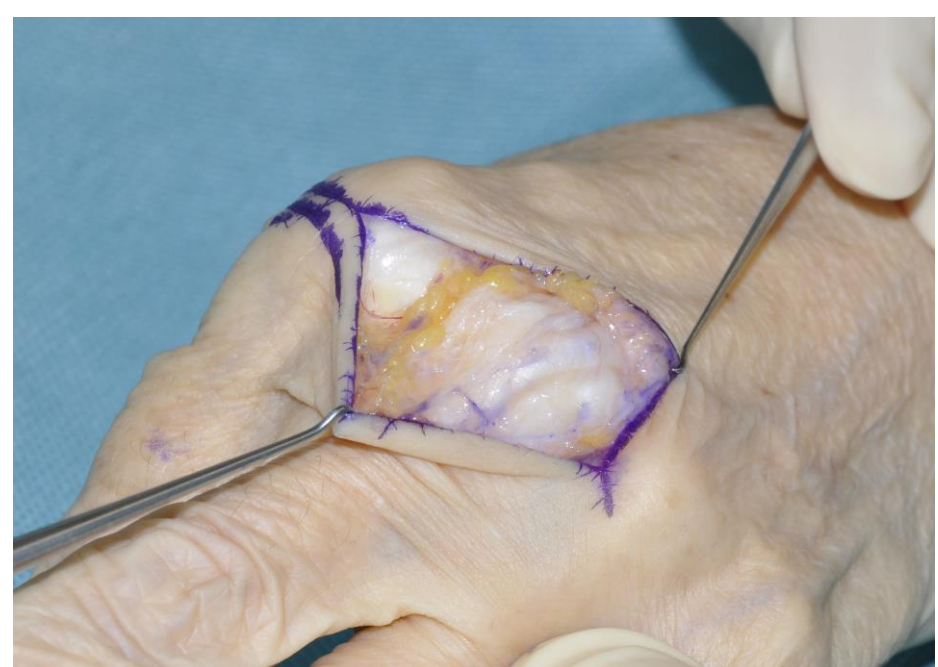DIAGNÓSTICO

Rotura de bandas sagitales MF

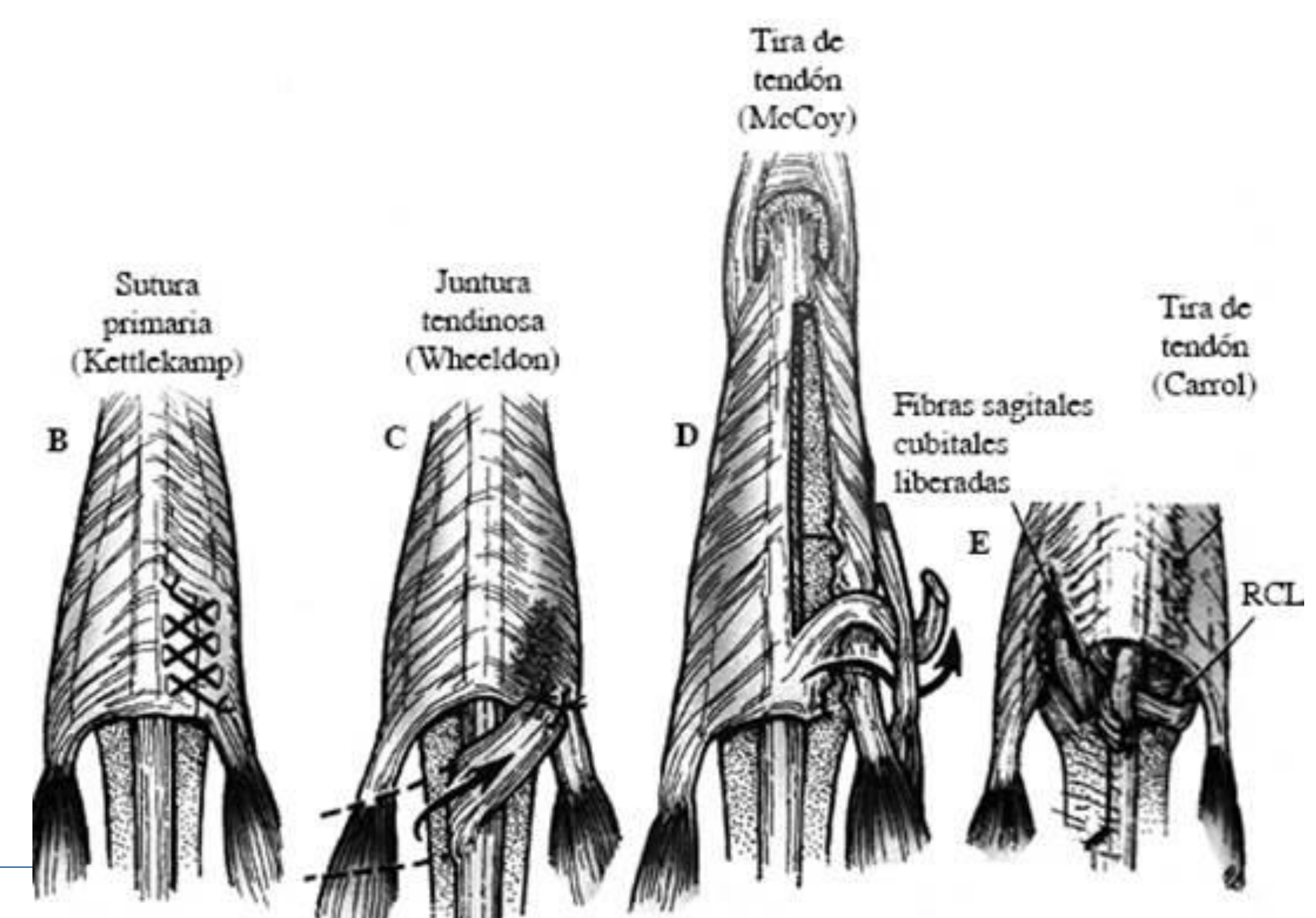


TRATAMIENTO

Reparación de bandas sagitales radiales mediante transferencia-ligamentoplastia con tercio de tendón extensor de base distal (Técnica de Carroll et al.)



Técnicas de reconstrucción



CONCLUSIONES

- Poco frecuente.
- Varón / 5ª década.
- Asociada a AR (Crónica) o traumatismo (Aguda) → Nudillo del boxeador.
- Luxación cubital (Excepcional radial o divergente), por aumento de tensión con desviación cubital de los dedos, sobre todo 3er dedo y pacientes reumáticos.
- DD: Resorte, desgarro capsular, luxación MCF o ruptura tendinosa.
- Tto:< 3 semanas: Conservador
 - >3 semanas: Quirúrgico → 1º Sutura primaria → No posible: Reconstrucción.
- GS: Reparación primaria + Refuerzo con Técnica de Wheeldon en 3er y 4º dedo / Técnica de Carroll en 2º y 5º.
- No existen estudios suficientes que comparen los resultados de las diferentes técnicas.

1.JM Fernández-Vázquez, U Ayala-Gamboa. Dislocation of the extensor tendons of the hand at the metacarpo-phalangeal level (zone V of Verdan). Acta ortop. mex vol.30 no.2 México mar./abr. 2016.

2. Green DP. Green's operative hand surgery. 5th edition. New York, USA: Elsevier Inc. Traducido en Madrid, España, por Marbán Libros SL; 2007: 207-12.

3.Ishizuki M. Traumatic and spontaneous dislocation of extensor tendon of the long finger. J Hand Surg Am. 1990; 15(6): 967-72.

4. Elson RA. Dislocation of the extensor tendons of the hand. J Bone Joint Surg. 1967; 49B: 324-6.

